CLINICAL OSTEOLOGY

VOLUME / ROČNÍK 27 YEAR / ROK 2022

NUMBER / ČÍSLO

1

ISSN 2571-1326 (print) | ISSN 2571-1334 (on-line)

Společnost pro metabolická onemocnění skeletu a Spoločnosť pre osteoporózu a metabolické ochorenia kostí

indexed in | indexováno v | indexované v
SCOPUS | Seznam recenzovaných neimpaktovaných periodik vydávaných v České republice | Bibliographia medica Čechoslovaca | Bibliographia medica Slovaca

Clinical Osteology

in the years | v rokoch | v letech 1996–2017 Osteological Bulletin | Osteologický bulletin

ročník 27, rok 2022, číslo 1

odborný časopis Spoločnosti pre osteoporózu a metabolické ochorenia kostí SLS a Společnosti pro metabolická onemocnění skeletu ČLS JEP

vydávaný vydavateľstvím Facta Medica

Obsah | Content

original articles | pôvodné články | původní články

Clinico-radiological study of surgical treatment of tibial plateau fractures | J. Rajendra, N. Harshith, P.A. Kumar, A. Eapen 6

reviews | prehľadové články | přehledové články

A need for predictive and personalised approach in osteoporosis treatment: individual treatment plan | R. Pilkner, M. Švagr, V. Novák, J. Vachek 13

Změny kostní denzity a riziko osteoporotických fraktur u pacientů s psoriatickou artritidou | Bone mineral density and risk of osteoporotic fracture in patients with psoriatic arthritis | J. Tomasová Studýnková 17

Involvement of growth factors in molecular effects of ibuprofen in dental pulp stem cells | A. Adamičková, M. Adamička, A. Gažová, J. Kyselovič 26

case reports | kazuistiky

Casus socialis: sociálny či medicínsky problém? Kazuistika | Casus socialis: social or medical problem? Case report | M. Halas, B. Liščák, M. Kokavec 30

Chondroblastóm femuru – benígny nádor s potenciálne vážnymi následkami: kazuistika | Chondroblastoma of the femur a benign tumor with potentially serious consequences: a case report | P. Rendek, M. Kokavec, P. Chládek 36

from international literature | zo zahraničnej literatúry | ze zahraniční literatury

Výber z najnovších vedeckých informácií v osteológii | Latest research and news in osteology | E. Šteňová 40

Milgamma® N

- regeneruje poškodené nervy [1]
- má analgetický účinok [1]

Kombinácia NSA s vysokými dávkami vitamínov skupiny B

Synergický analgetický účinok[2, 3]
Rýchlejší nástup účinku analgetickej liečby[4]

→ **Skrátenie analgetickej liečby**

Možnosť zníženia dávky NSA na polovicu pri zachovaní toho istého analgetického účinku[3, 5]

→ **Zníženie rizika rozvoja nežiaducich účinkov NSA**

Milgamma® N

1 kapsula obsahuje:
40 mg benfotiamínu
90 mg vitamínu B_6
250 µg vitamínu B_{12}

zvyčajné dávkovanie:
1 kapsula 3 – 4-krát denne
veľkosť balenia: 100, 50, 20 cps.
Voľnopredajný liek!

Milgamma®

1 tableta obsahuje:
50 mg benfotiamínu
250 µg vitamínu B_{12}

zvyčajné dávkovanie:
1 tableta 3 – 4-krát denne
veľkosť balenia:
100, 50, 20 tbl.
Voľnopredajný liek!

Skrátená informácia o lieku Milgamma® N - **Liečivo a liekové formy:** benfotiamín 40 mg, pyridoxínhydrochlorid 90 mg, kyanokobalamín 0,25 mg v 1 kapsule. **Indikácie:** Zápalové a bolestivé ochorenia nervov, napr. diabetická a alkoholová polyneuropatia, ischias, bolestivé radikulopatia svalov, bolestivé postihnutie periférnych nervov, skalenový syndróm, syndróm rameno-ruka, pásový opar (herpes zoster), porucha trojčlenného nervu. Pri predĺženej rekonvalescencii a v geriatrii. **Dávkovanie:** Ak lekár neurčí inak, užíva sa 1 kapsula 3 – 4-krát denne. V ťažkých prípadoch a ak je odpoveď na liečbu obzvlášť dobrá, môže užívať 1 – 2 kapsuly denne. Kapsula sa má prehltnúť celá po jedle s malým množstvom tekutiny. **Kontraindikácie:** Pri precitlivenosti na tiamín, benfotiamín, pyridoxínhydrochlorid, kyanokobalamín alebo na ktoroukoľvek z pomocných látok Milgamma® N. **Nežiaduce účinky:** Pozri Súhrn charakteristických vlastností lieku Milgamma® N. **Osobitné upozornenia:** Milgamma® N môže vyvolať neuropatiu, ak sa užíva dlhšie ako 6 mesiacov. **Gravidita a laktácia:** Denný príjem vitamínu B_6 do 25 mg je počas tehotenstva av období laktácie bezpečný. Liek obsahuje 90 mg vitamínu B_6 v 1 kapsule, preto sa nemá podávať počas gravidity a laktácie. **Obsluha vozidiel a strojov:** Milgamma® N nemá vplyv na schopnosť viesť vozidlá a obsluhovať stroje. **Veľkosť balenia:** 20, 50, 100 kapsúl. Nie všetky veľkosti balenia môžu byť uvedené na trh. **Registračné číslo:** 86/0671/96-S. **Dátum poslednej revízie textu:** Február 2022. **Spôsob výdaja:** Voľnopredajný liek.

Skrátená informácia o lieku Milgamma® - **Liečivo a liekové forma:** benfotiamín 50 mg, kyanokobalamín 0,25 mg v 1 obalenej tablete. **Indikácie:** Ochorenia nervov rôzneho pôvodu, neuropatie a polyneuropatie (diabetická, alkoholová a poč.), neuralgie, ischiasy, pásový opar (herpes zoster), porucha nervi facialis, poškodenie zrakového svalstva následkom nedostatku vitamínu B_1, neuropatické bolesti, bolesť svalov, pri prítomnosti nadmerného preťaženia a v rekonvalescencii. **Dávkovanie:** Užívá sa celé (nerozdrvené) 1 obalená tableta 3 až 4-krát denne. V ťažkých prípadoch ako intenzívna a v rekonvalescencii môže užívať 1 – 2 obalené tablety. Obalené tablety sa majú prehltnúť celé po jedle a zapiť malým množstvom tekutiny. **Kontraindikácie:** Pri precitlivenosti na tiamín, benfotiamín, kyanokobalamín alebo na ktoroukoľvek z pomocných látok Milgamma® a v prípade Leo. **Nežiaduce účinky:** Pozri Súhrn charakteristických vlastností lieku Milgamma®. **Osobitné upozornenia:** U pacientov so poruchou sa liečba Milgammou má začať len po dôkladnom posúdení prínosu/rizika, pretože kyanokobalamín môže zhoršiť kožné prejavy. **Gravidita a laktácia:** Počas gravidity a laktácie sa odporúča denný príjem vitamínu B_1 (tiamínu) 1,4 až 1,6 mg a kyanokobalamínu 4 µg. Dávka tiamínu môže byť počas gravidity prekročená len vtedy, ak je u pacientky potvrdený deficit tiamínu, keďže bezpečnosť používania vyšších dávok ako odporúčaných denných dávok nebola dotaz stanovená. Pri kyanokobalamíne sa pri vyššom dávkovaní neočakávajú škodlivé účinky. Tiamín a kyanokobalamín prestupujú do materského mlieka. **Obsluha vozidiel a strojov:** Milgamma® nemá vplyv na vedenie vozidiel a obsluhu strojov. **Veľkosť balenia:** 20, 50, 100 obalených tabliet. Nie všetky veľkosti balenia môžu byť uvedené na trh. **Registračné číslo:** 86/0671/96-S. **Dátum poslednej revízie textu:** Január 2022 **Spôsob výdaja:** Voľnopredajný liek.

Literatúra: 1. SPC Milgamma® N cps., www.sukl.sk, 25. 3. 2022. 2. Ponce-Monter HA, Ortiz MI, Garza-Hernández AE, Monroy-Noya R, Soto-Rincón, Carrillo-Alarcón L, Reyes-García G, Fernández-Martínez E. Effect of Diclofenac with B Vitamins on the Treatment of Acute Pain Originated by Lower-Limb Fracture and Surgery. Pain Res Treat. 2012; 2012: 104782. 3. Mikhailidis MA, Geller M, Cohen JC et al.: Diclofenac plus B vitamins versus diclofenac monotherapy in lumbago: the DOLOR study. Current Medical Research and Opinion, vol. 25, no. 11, pp. 2589–2599, 2009. 4. Medina-Sandillón R, Pérez-Flores E, Mateos-García E et al.: A B-vitamin mixture reduces the requirements of diclofenac after tonsillectomy: a double-blind study. Drug Dev 00: 1–10, Ro 2006. 5. Beltrán-Montoya J, Hernández-Canedo T, Arzola-Paniagua A, Vadillo-Ortega F, Dueñas-García OF, Rios-Olvera H: A randomized, clinical trial of diclofenac tromethamine vs ketorolac trometamine plus complex B vitamins for venous delivery analgesia. Saudi J Anaesth. 2013 Jul-Sep; 7(3): 207–212.

Pred predpísaním, odporúčaním lieku si prečítajte, prosím, Súhrn charakteristických vlastností lieku, ktorý získate na www.sukl.sk alebo na adrese:

Wörwag Pharma Slovensko s.r.o., Ivanská cesta 30/B, 821 04 Bratislava, tel. 02/ 44 88 99 20, info@woerwagpharma.sk, www.woerwagpharma.sk

wörwag PHARMA

MILGMESK2022

CLINICAL OSTEOLOGY

is launching
a discussion forum project
on its pages called

OSTEOFORUM

with the aim of publishing and discussing
on the site the findings of a multidisciplinary approach
to solving broad problems in the field of osteology

Discussion format:
original and review articles, case reports (not only from osteologists)

Multidisciplinary discussion members:
osteologists, endocrinologists, orthopedists, physiotherapists, radiologists, general internists, gynecologists and general practitioners

Discussion topics:
patient problems related to the field of osteology or osteoporosis management

Discussion medium (journal) profile:
journal Clinical Osteology is included in the Scopus database, 4 times per year. Journal Clinical Osteology is a double-blind peer-reviewed, open access, publication language is English, Czech and Slovak, the journal is also published in an on-line version

Discussion (Publishing) conditions:
the articles are evaluated by the editorial board and reviewers within 60 days, and if accepted for publication, are published within 90 days

See **www.clinicalosteology.org** for more details

Clinico-radiological study of surgical treatment of tibial plateau fractures

Jagannath Rajendra[1], Neelaraju Harshith[2], Ashok Kumar Padmanabhan[3], Arun Eapen[4]

[1]Department of Orthopaedics, Akash Institute of Medical Sciences And Research Centre, Bengaluru, India
[2]Department of Orthopaedics, Sapthagiri Institute of Medical Sciences And Research Centre, Bangaluru, India
[3]Department of Orthopaedics, Ramaiah medical College hospital, Bengaluru, India
[4]Ramaiah Medical College Hospital; Bengaluru, Karnataka, India

Neelaraju Harshith, M.D. | harshithortho@gmail.com | www.aimsrc.com

Received | Doručené do redakcie | Doručeno do redakce 23. 2. 2022
Accepted | Prijaté po recenzii | Přijato po recenzi 14. 3. 2022

Abstract

Background: Locking compression plate (LCP) systems are beneficial for treating proximal tibial fractures as they combine the benefits of external and internal fixators, providing greater stability, vascular preservation, superior healing, and fewer complications. However, the translation of these properties to functional benefits for patients remains to be elucidated. **Aims:** To evaluate the clinical outcomes of tibial plateau fractures (TPFs) treated by LCP and by a combination of posterior and anterior lateral approaches. **Methods:** This prospective study enrolled 34 patients aged > 18 years, from both genders, with TPFs (Schatzker type 4, 5, 6.) Patients were treated with minimally invasive percutaneous plate osteosynthesis (MIPPO) or open reduction and internal fixation (ORIF) by LCP. They were followed up at 6 weeks, 3 months and 6 months postoperatively. Treatment results were assessed using Western Ontario and McMaster Universities Osteoarthritis Index (WOMAC). Results were statistically analyzed using chi-square test and Wilcoxon signed rank test. $p \leq 0.05$ indicated statistical significance. **Results:** With a mean age of 39.29 ± 8.85 years and M:F of 33:1, most patients showed Schatzkers type VI fractures (82.35 %). Anterolateral approach was most used (73.53 %). Most patients achieved good results (44.12 %), showing healing within 14–20 weeks. No association was found between age-group and Schatzkers type ($p > 0.05$). A significant post-operative reduction in WOMAC scores was noted for total as well as component (pain, stiffness, functional limitation) scores ($p < 0.001$). **Conclusion:** LCP is associated with significant improvements in patient's experience of pain, stiffness and functional limitations.

Keywords: bone plates – fracture fixation – open fracture reduction – osteoarthritis – pain – tibial fracture

Introduction

Knee joint, one of the major weight-bearing joints in the lower extremity, is often fractured [1]. Proximal tibial fractures (PTF) are among the commonest intra-articular fractures, affecting nearly 26.9/100 000 people annually [1,2]. They mostly result from high-energy injuries like accidents and falls, causing direct axial compression and indirect shear forces [3,4]. Lack of soft tissue coverage in this region leaves it vulnerable to open fractures, creating concerns about soft tissue treatment as well [3,4]. However, 76.5 % of tibial fractures are closed fractures [5].

The surgical treatment of PTF aims to restore congruent articular surfaces of the tibial condyles, simultaneously preserving the axis and restoring ligamentous stability. This eventually leads in attaining reasonable range of pain free functional motion in the knee joint [6]. External fixators invite a high rate of complications [7]. The osseous tissue just beneath a rigid conventional plate becomes weak/atrophic, predisposing to secondary displacement due to insufficient buttressing, and secondary fractures after plate removal. Moreover, the fractured region takes longer for osteosynthesis due to interruption of vascular supply to bone owing to soft tissue and periosteal stripping [7]. This had put forward a novel concept of biological fixation called minimally invasive percutaneous plate osteosynthesis (MIPPO). However, this was difficult as conventional plates needed to be accu-

rately contoured to achieve good fixation and lacked usefulness in osteoporosis cases [6,7].

As biological fixation concepts became clearer, innovation progressed towards less invasive stabilizing systems. Research combining these two methods has led to the development of anatomically contoured locking compression plate (LCP) [8]. This new system acts as an internal-fixator and does not rely on frictional force between the plate and the bone to achieve compression, thus providing absolute stability and preserving local blood supply under the plate to allow a superior bone healing and minimal complications [8]. Also, it is technically mature offering plentiful fixation options and useful in multifaceted fracture circumstances or osteoporotic bones [9]. LCP also allows manipulation of fracture site under anesthesia in the event of plate bending by re-injury since it provides angular stability and retains fracture biology [8,9]. However, the translation of these mechanical and biological properties to clinical and functional benefit for the patients remains to be elucidated.

Therefore, the present study was directed to assess the clinical results of TPFs treated by LCP and by a combination of posterior and anterior lateral approaches.

Methodology

This hospital-based, prospective study was conducted at a tertiary care hospital in Bengaluru, India, from November 2016 to June 2018, after obtaining ethical clearance from the Institutional Review Board (Ref. no. SD/13). The sample size was calculated based on report by Dasaraiah et al, who observed that the average incidence rate of proximal tibial fractures was 1.75 % (0.5–3 %) and over 83.4 % had acceptable results in TPFs [10]. The same was determined by the formula given below

$$n = \frac{\left(z_{1-\alpha/2} + z_{1-\beta}\right)^2}{(d/s)^2}$$

$z_{1-\alpha/2}$ is the value corresponding to level of confidence required, $z_{1-\beta}$ is the value corresponding to power, d/s is effect size. By assuming effect size as 0.5 (medium effect size) of difference between pre and post WOMAC stiffness with 95% confidence level and 80 % power.

$$n = \frac{(1.96+0.84)^2}{(0.5)^2}$$

Thus, the minimum sample size required for the study is 32 subjects.

Accordingly, the present study included 34 patients aged > 18 years, irrespective of their gender, presenting with a radiological diagnosis of TPFs (Schatzker classification type 4, 5 and 6) requiring surgical intervention, after obtaining written informed consent from them [11,12]. The study excluded patients with open TPFs, fractures associated with knee dislocation, ipsilateral femur, tibia and foot fractures as well as Schatzker type 1, 2, and 3 fractures [11,12]. After thorough history and examination, the patients underwent various laboratory and radiological investigations including X-ray of knee joint with proximal 2/3rd leg (antero-posterior and lateral views), complete blood count, and other specific investigations as required.

The study utilized the Three-Column Concept for classification and treatment of complex TPFs. A combined preoperative valuation of fracture sites and injury mechanism was used to define the surgical method, implant employment and fixation series. Standard film radiographic and non-contrast computed tomography (CT) imaging was used to systematically assess and classify fracture patterns as follows:

- identify injured column(s) and trace linked articular depression or comminution,
- find injury mechanism (varus/valgus or flexion/extension forces),
- determine surgical approach(es) and function of applied fixation.

Operative procedure

Positioning: After induction of anesthesia, patient was positioned on the operating table such that at least 110 degrees of knee flexion could be obtained preferably by dropping the affected leg at the end of the table. A rolled flannel blanket was placed under the ipsilateral buttock. This served to place the trans-condylar axis of the distal femur parallel to the floor and assist with rotational alignment during multi-fragmentary tibial fractures, besides preventing external rotation of the limb. Triangles, bumps (sterile gowns), were dropped at the end of the surgical table keeping the leg over the side of the table to facilitate the desired degree of knee flexion. The padded kidney rest at the lateral aspect (of the proximal thigh at the level of the tourniquet) aided in maintaining the knee flexion simultaneously keeping out the external rotation of the hip during a deep knee flexion. Care was taken not to place any pressure on the neurovascular bundle in the popliteal fossa. Limb was prepared and draped as per the standard aseptic technique. A thigh tourniquet was routinely applied.

MIPPO of tibial fractures: Anteroposterior and lateral radiographs were obtained to understand the fracture site and surgical planning. The tourniquet was used in all cases under image intensifier and epidural anesthesia. The main fracture fragments were aligned using manual traction and closed reduction maneuvers. A 3–4 cm skin incision was made proximal and distal to the fracture.

Plate was applied on the anteromedial or anterolateral aspect of the tibia. An extra-periosteal, subcutaneous tunnel was created with a periosteal elevator. Pre-contoured 4.5 mm proximal or distal anatomic locked plates (with both locking/compression screw holes) were employed and traced along this tunnel. After acceptable plate standing was achieved, the plate was secured by passing 3-mm Kirschner wires through the most proximal and distal holes. A similar dimensional second was placed using the same holes on the Kirschner wires, which acted as an external guide to localize the screw holes/surface incisions without need of fluoroscopic control. One proximal and distal screw was inserted. Additional screws were then applied using the same technique. In general, locking screws were used in the juxta-articular and diaphyseal segments, while non-locking screws were selected for reduction in large fragments as lag screws. Surgical complications of fixation like the plate bending/plate fracture, failure of locking screws, surface skin irritation and surgical site infection were also documented.

ORIF of tibial fractures by locking compression plate: The radiographs, surgical settings and anesthesia was similar to MIPPO procedure. The anterolateral parapatellar approach was often used because of the frequency of lateral TPFs. With the knee in 30° flexion, the incision was made (from point 3–5 cm proximal to the joint line staying just lateral to the border of patella tendon). was and later curved anteriorly over Gerdy's tubercle and extended distally, (up to a point 1 cm lateral to the anterior border of the tibia). The lateral margin of the articular surface was reduced under the femoral condyle for support. The fractured fragments were elevated and temporarily fixed with multiple small Kirschner wires and later fixed permanently by contoured T or L Buttress-plate (BP) lateral tibial BP/LCP. This plate was applied to the anterolateral tibial condyle and contoured precisely to conform to the condyle and proximal metaphysis. It was secured to the condyle with appropriate cancellous screws/locking screws of sufficient length to engage the opposite medial cortex. Cortical/locking screws (4.5 mm / 5 mm) were used to attach the plate to the shaft of the tibia. A small thin periosteal elevator was inserted through the window into the cancellous subchondral bone, and the depressed fragments were elevated to the normal level of the articular surface and supported with autogenous iliac bone grafts if required. Using fluoroscopic guidance, fractures were reduced and held with large bone reduction clamps. Likewise, the temporary and definitive fixing was done by the Kirschner wires and contoured large fragment BP/LCP were applied respectively for stabilizing the fracture. If additional stability was needed, a precontoured BP was placed over the lateral side. Alternatively, a single LCP was applied on the lateral side. Once the fracture had been adequately stabilized, all temporary fixation devices were removed. The capsular incisions were closed with interrupted sutures

Table 1 | Descriptive statistics for categorical variables

variables	subcategory	frequency (%) [n = 34]
gender	female	1 (2.94)
	male	33 (97.06)
age groups (years)	20–30	4 (11.76)
	31–40	14 (41.18)
	41–50	14 (41.18)
	51–60	2 (5.88)
	61–70	0
	71–80	0
mode of injury	fall	7 (20.59)
	road traffic accident	27 (79.41)
side of injury	left	10 (29.41)
	right	24 (70.59)
Schatzkers type	type IV	4 (11.76)
	type V	2 (5.88)
	type VI	28 (82.35)
type of approach	anterolateral	25 (73.53)
	anteromedial	9 (26.47)
complications	knee stiffness	2 (5.88)
	nil	32 (94.12)
time taken for fracture union (weeks)	14	6 (17.65)
	16	14 (41.18)
	17	2 (5.88)
	18	11 (32.35)
	20	1 (2.94)
results	excellent	13 (38.24)
	fair	5 (14.71)
	good	15 (44.12)
	poor	1 (2.94)

and the skin, and subcutaneous tissue was closed over a Number 10 or 12 suction drain. The limb was kept immobilized in a long knee brace and kept elevated over one or two pillows.

Post-operative management: The limbs were kept elevated with pillows. Intravenous antibiotics were continued for first 5 days and then shifted to oral. Posterior splint was given if protection of fixation was desired. Suction drainage was removed after 48 hours depending on the amount of collection. CXR was repeated on the 3rd post-operative day. Quadriceps exercises and ankle mobilization were started within 48 hours of surgery. Knee bending and toe touch walking with a walker were started on second or third postoperative day if the fixation allowed them. Dressing was done on 2nd, 5th and 8th post-operative day. Sutures were removed on 12th post-operative day. Gradual weight bearing was permitted as tolerated by patient. Complete weight bearing was acceptable only after clinico-radiological evidence of union.

Follow-up: The patients were followed up at 6 weeks, 3 months and 6 months postoperatively, and re-evaluated using X-rays of knee joint with proximal 2/3rd leg (antero-posterior and lateral views).

Functional results: The Western Ontario and McMaster Universities Osteoarthritis Index (WOMAC) was used to classify treatment results and look for early secondary knee osteoarthritis after TPFs [13–15]. The WOMAC consists of 24 items divided into 3 subscales. These include 5 items for pain (during walking, using stairs, in bed, sitting or lying, and standing) [score range 0–20], 2 for stiffness (after first waking and later in the day) [score range 0–8], and 17 for functional limitation (rising from sitting stair use, walking, standing, getting in/out of a car,, bending shopping, on/taking off socks, putting lying in bed, rising from bed, getting on/off toilet, getting in/out of bath, sitting, heavy household duties, light household duties) [score range 0–68]. The test questions are scored on a scale of 0–4 (0 = none, 1 = mild, 2 = moderate, 3 = severe, 4 = extreme). Higher scores on the WOMAC indicate worse pain, stiffness, and functional limitations [13–15].

Statistical analysis

Data was compiled and analyzed using statistical software R version 4.0.3 and Microsoft Excel. Continuous variables are represented in mean ± standard deviation (SD) form and categorical variables by a frequency table. Chi square test has been used to assess the association between two categorical varaibles. Not normally distributed variables have been analyzed using pairwise test

Table 2 | Age-wise distribution of Schatzkers fracture types

age group (years)	Schatzkers fracture type			p-value
	type IV	type V	type VI	
20–30	0	0	4 (14.29 %)	0.11
31–40	4 (100 %)	2 (100 %)	8 (28.57 %)	
41–50	0	0	14 (50 %)	
51-60	0	0	2 (7.14 %)	

Table 3 | Comparison of pre- and post-operative WOMAC scores

variables	pre-operative WOMAC		post-operative WOMAC		p-value
	mean (SD)	median (IQR)	mean (SD)	median (IQR)	
WOMAC Total	88.24 (4.74)	88 (86–93)	73.12 (4.81)	74 (71–77.75)	< 0.001*
WOMAC-Pain	15.71 (2.10)	16 (15–18)	12.71 (2.10)	13 (12–15)	< 0.001*
WOMAC-Stiffness	5.82 (1.14)	6 (5–7)	3.71 (1.09)	4 (3–4)	< 0.001*
WOMAC-Functional imitation	66.71 (2.10)	67 (66–69)	56.71 (2.10)	57 (56 – 59)	< 0.001*

*Significant at 5 % level of significance **IQR** – InterQuartile Range **SD** – Standard Deviation **WOMAC** – Western Ontario and McMaster Universities Osteoarthritis Index

called Wilcoxon signed rank test. A p-value ≤ 0.05 indicates statistical significance.

Results

The study consisted of 34 patients with a mean age of 39.29 ± 8.85 years and a M:F ratio of 33:1. Table 1 presents the descriptive statistics for categorical variables. Most patients suffered from right-sided injury (70.59 %), predominantly Schatzkers type VI fractures (82.35 %), most commonly due to road traffic accident (79.41 %). Anterolateral approach was used in 73.53 % of patients and anteromedial in 26.47 % of patients. Time taken for fracture union ranged from 14–20 weeks with most patients showing good results (44.12 %). Table 2 presents the age-wise distribution of Schatzkers fracture types. The most prevalent age groups were 31–40 years (41.18 %) and 41–50 years (41.18 %) [table 2], with Schatzkers type VI fractures predominating in both age-groups. Using chi square test, no association was found between age-group and Schatzkers type (p > 0.05).

Table 3 presents the comparison of pre- and post-operative WOMAC scores. A significant post-operative reduction in WOMAC scores was noted for total as well as component (pain, stiffness, functional limitation) scores (p < 0.001). The total WOMAC score declined from a pre-operative value of 88.24 ± 4.74 to 73.12 ± 4.81 post-operatively (p < 0.001).

Discussion

Given the enormous personal and public health burden posed by proximal tibial fractures, it is imperative to achieve not just histological healing but tangible functional improvement as well, and LCP seems to be a strong contender for achieving this goal [8,9]. In light of this view, the present study was conducted to evaluate the clinical outcomes of TPF streated by LCP and by a combination of posterior and anterior lateral approaches.

The demographic findings of this research parallel the works of Tang *et al* and Prasad et al, who found the mean age for greatest prevalence of proximal tibial fractures to be 40 years, which is comparable to the present study [16,17].They also found greater prevalence in males compared to females, akin to the current research [16,17]. Road traffic accident remained the most common cause of these injuries, consistent with the high-impact association of these types of fractures [3, 4,16,17]. Prasad *et al* also observed that Schatzker type VI were the most prevalent type, mirroring the current study [17].

Figure | Proximal tibial fracture fixation with locking compression plate. (A) Pre-operative antero-posterior and lateral view; **(B)** Immediate post-operative; **(C)** 6-weeks follow-up; **(D)** 3-months follow-up; **(E)** 6-months follow-up.

Fracture union on average took 16 weeks in the present study, which is comparable to Tang et al (18 weeks) and Prasad et al (14 weeks) studies [16,17]. Both these studies also reported excellent treatment outcomes in approximately 75 % of the study population, while the current research found excellent results in only 38 % of the patients, whereas good outcome predominated (44 %) [16,17]. Superior healing can most likely be attributed to preservation of vascular supply under the plate as a locked plating does not rely on plate bone compression as well as to minimal soft tissue stripping [8,18].

A significant post-operative reduction in WOMAC scores was also noted by Mardian et al ($p < 0.05$).18 WOMAC-pain scores reduced from 9.5 ± 15.3 pre-operatively to 10.7 ± 11.2 post-operatively, WOMAC-stiffness scores reduced from 13.3 ± 18.5 pre-operatively to 19.8 ± 17.7 post-operatively, and WOMAC-functional limitation scores reduced from 11.9 ± 17.3 pre-operatively to 23.8 ± 21.9 post-operatively, all which showed statistically significant decrease ($p < 0.05$) [19].

Shiva et al also showed that LCP is an important armamentarium in treatment of fractures around the knee, especially in fractures with instability, metaphyseal comminution, and osteoporosis [20]. Jain et al concluded that, when applied with proper understanding of biomechanics, LCP is one of the best available options for management of challenging peri- and intra-articular fractures, especially of proximal tibia [21].

However, another study by Patil et al comparing the fixation of proximal tibial fractures by nonlocking BP versus LCP found almost similar results in both the groups, concluding that considering its high cost, LCP should only be used where it is remarkably more advantageous than conventional plates [22].

Hence, the present study establishes that LCP is associated with significant improvements in patient's experience of pain, stiffness and functional limitations. However, further multicentric studies with a larger sample size are encouraged exploring these and other fracture fixation systems, in order to facilitate better outcomes.

Conclusion

Displaced tibial plateau fractures are best managed operatively. Ideal knee function is reached by exact anatomical fracture reduction and secured fixations followed by early mobilisation to attain functional range of motion. For minimally displaced fractures,the percutaneous fixation (MIPPO) suffices, but for comminuted fractures, ORIF is mandatory. Post-operative rehabilitation protocol in terms of non-weight bearing and achieving satisfactory range of motion needs to be strictly adhered to, in order to obtain optimal functional results.

References

1. Kim JW, Oh CW, Jung JW et al. Minimally Invasive Plate Osteosynthesis for Open Fractures of the Proximal Tibia. Clin Orthop Surg 2012; 4(49): 313–320. Available from DOI: <http://dx.doi.org/10.4055/clios.2012.4.4.313>.

2. Wennergren D, Bergdahl C, Ekelund J et al. Epidemiology and incidence of tibia fractures in the Swedish Fracture Register. Injury 2018; 49(11): 2068–2074. Available from DOI: <http://dx.doi.org/10.1016/j.injury.2018.09.008>.

3. Koval KJ, Helfet DL. Tibial Plateau Fractures: Evaluation and Treatment. J Am Acad Orthop Surg 1995; 3(2): 86–94. Available from DOI: <http://dx.doi.org/10.5435/00124635-199503000-00004>.

4. Elsoe R, Larsen P, Nielsen NP et al. Population-Based Epidemiology of Tibial Plateau Fractures. Orthopedics 2015; 38(9): e780–e786. Available from DOI: <http://dx.doi.org/10.3928/01477447-20150902-55>.

5. Court-Brown CM, McBirnie J. The epidemiology of tibial fractures. J Bone Joint Surg Br 1995; 77(3): 417–421.

6. Sommer C, Gautier E, Müller M et al. First clinical results of the Locking Compression Plate (LCP). Injury 2003; 34(Suppl 2): B43-B54. Available from DOI: <http://dx.doi.org/10.1016/j.injury.2003.09.024>.

7. Burdin G. Arthroscopic management of tibial plateau fractures: surgical technique. Orthop Traumatol Surg Res 2013; 99(Suppl 1): S208-S218. Available from DOI: <http://dx.doi.org/10.1016/j.otsr.2012.11.011>.

8. Saikia K, Bhuyan S, Bhattacharya T et al. Internal fixation of fractures of both bones forearm: Comparison of locked compression and limited contact dynamic compression plate. Indian J Orthop 2011; 45(5): 417–421. Available from DOI: <http://dx.doi.org/10.4103/0019-5413.83762>.

9. Stoffel K, Dieter U, Stachowiak G et al. Biomechanical testing of the LCP—how can stability in locked internal fixators be controlled? Injury 2003; 34(Suppl 2): B11-B19. Available from DOI: <http://dx.doi.org/10.1016/j.injury.2003.09.021>.

10. Vasanad GH, Antin SM, Akkimaradi RC et al. Surgical management of tibial plateau fractures – a clinical study. J Clin Diagn Res 2013; 7(12): 3128–3130. Available from DOI: <http://dx.doi.org/10.7860/JCDR/2013/7249.3894>.

11. Schatzker J, McBroom R, Bruce D. The tibial plateau fracture. The Toronto experience 1968--1975. Clin Orthop Relat Res 1979; 138: 94–104.

12. Schatzker J. Fractures of the tibial plateau. In: Schatzker J, Tile M (eds.) The rationale of operative fracture care. 3rd ed. Springer: New York 2005: 447–469. ISBN 9783540228509. Available from DOI: <https://doi.org/10.22271/ortho.2021.v7.i2d.2644>.

13. Bellamy N, Buchanan WW, Goldsmith CH et al. Validation study of WOMAC: a health status instrument for measuring clinically important patient relevant outcomes to antirheumatic drug therapy in patients with osteoarthritis of the hip or knee. J Rheumatol 1988; 15(12): 1833–1840.

14. Rolfson O, Bohm E, Franklin P et al. [Patient-Reported Outcome Measures Working Group of the International Society of Arthroplasty Registries]. Patient-reported outcome measures in arthroplasty registries Report of the Patient-Reported Outcome Measures Working Group of the International Society of Arthroplasty Registries Part III. Recommendations for selection, administration, and analysis. Acta Orthop 2016; 87(Suppl 1): 9–23. Available from DOI: <http://dx.doi.org/10.1080/17453674.2016.1181816>.

15. Bellamy N. Outcome measurement in osteoarthritis clinical trials. J Rheumatol Suppl 1995; 43: 49–51.

16. Tang X, Liu L, Tu CQ et al. Timing of internal fixation and effect on Schatzker IV-VI tibial plateau fractures. Chin J Traumatol 2012; 15(2): 81–85.

17. Prasad GT, Kumar TS, Kumar RK et al. Functional outcome of Schatzker type V and VI tibial plateau fractures treated with dual plates. Indian J Orthop 2013; 47(2): 188–194. Available from DOI: <http://dx.doi.org/10.4103/0019-5413.108915>.

18. Smith WR, Ziran BH, Anglen JO et al. Locking plates: tips and tricks. J Bone Joint Surg Am 2007; 89(10): 2298–2307. Available from DOI: <http://dx.doi.org/10.2106/00004623-200710000-00028>.

19. Märdian S, Landmann F, Wichlas F et al. Outcome of angular stable locking plate fixation of tibial plateau fractures Midterm results in 101 patients. Indian J Orthop 2015; 49(6): 620–629. Available from DOI: <http://dx.doi.org/10.4103/0019-5413.168755>.

20. Shiva NR, Ganesh P, Subbiah et al. Surgical management of closed fractures of distal end of femur or proximal end of tibia using locking compression plate: A prospective study. J Evol Med Dent Sci 2015; 4(26): 4479–4490. Available from DOI: <http://dx.doi.org/10.14260/jemds/2015/647>.

21. Jain JK, Asif N, Ahmad S et al. Locked compression plating for peri- and intra-articular fractures around the knee. Orthop Surg 2013; 5(4): 255–260. Available from DOI: <http://dx.doi.org/10.1111/os.12069>.

22. Patil DG, Ghosh S, Chaudhuri A et al. Comparative study of fixation of proximal tibial fractures by nonlocking buttress versus locking compression plate. Saudi J Sports Med 2015; 15(2): 142–147. Available from DOI: <http://dx.doi.org/10.4103/1319-6308.156345>.

A need for predictive and personalized approach in osteoporosis treatment: individual treatment plan

Richard Pikner[1,2,3], Martin Švagr[4], Vladimír Novák[1], Jan Vachek[5]

[1]Department of Clinical Biochemistry and Bone Metabolism, Klatovska Hospital, Klatovy, Czech Republic
[2]Department of Clinical Biochemistry and Haematology, Faculty of Medicine Pilsen, Charles University Prague, Pilsen, Czech Republic
[3]Faculty of Health Care Studies, University of West Bohemia, Pilsen, Czech Republic
[4]Department of Orthopaedics, Klatovska Hospital, Klatovy, Czech Republic
[5]Department of Internal Medicine, Klatovska Hospital, Klatovy, Czech Republic

✉ **Richard Pikner, M.D., Ph.D.** | richard.pikner@klatovy.nemocnicepk.cz | www.nemocnicepk.cz

Received | Doručené do redakcie | Doručeno do redakce 31. 3. 2022
Accepted | Prijaté po recenzii | Přijato po recenzi 8. 4. 2022

Abstract
Osteoporosis is a frequent, multifactorial disease and represents a significant and increasing healthcare burden in Europe. For osteoporosis treatment several drugs groups (SERM: bisphosphonates, denosumab, teriparatide) have been approved with different biological effects and further are expected. The question if every medication is suitable for all patients, is opened. We may stratify patients by individual fracture risk assessment but often there many others individual factors affecting medication choice. Age, life expectancy, falls, kidney function are very important. Preparing individual treatment plans for each patient is the way how to handle with it. In younger osteoporotic women we have to expect 20-25 years of care and sequential therapy, long term therapy with "drug holiday" is to be considered. This new strategy should be accompanied by more flexible reimbursement rules.

Key words: bisphosphonates – denosumab – fracture prediction – fracture prevention – preventive, predictive and personalized medicine – fracture risk – individual treatment plan – osteoporosis – personalized therapy – vitamin D

Introduction

Osteoporosis is a frequent, multifactorial disease that represents a significant and increasing healthcare burden in Europe. More than 20 million women and 5 million men are estimated to have an osteoporosis. The most common (major) fractures are hip, forearm and vertebral and proximal humerus fractures. Women have a nearly 50 % (46 %) life time risk of sustaining a major osteoporotic fracture while men have half that risk (22 %). [1] It has been estimated there are more than 400 000 women and 100 000 men with osteoporosis in the Czech Republic. The treatment gap is assumed to be nearly 80 % in women and 90 % in men; similar to other European countries. [2] Therefore the International Osteoporosis Foundation set up a global campaign called "Capture the Fracture" to support secondary fracture prevention. This global project helps implement coordinator-based fracture liaison services worldwide. The main goal is to actively seek out patients with a recent osteoporotic fracture and organize an immediate bone health assessment for them. [3] Fracture incidence and risk increase with age, low bone mineral density, number of falls, parenteral history of fracture, presence of secondary cause of osteoporosis and bone turnover. It differs by sex and ethnicity.

The above-mentioned epidemiological findings cannot, however, contribute directly to an individual patient's evaluation. It is therefore paramount to apply a predictive, personalized approach to osteoporosis, as is the case with many other diseases. [4]

Individual patient risk assessment

Fracture risk calculator development is on its way. The fracture risk assessment tools FRAX [5], Garvan [6] and QFrac-

ture [7] are now used for individual 5 to 10 year fracture risk prediction. None of these three risk calculators however includes all major known risk factors. Garvan does not take into account secondary osteoporosis and glucocorticoids, while FRAX does not include falls. Therefore there is still room for improvement. [8] Falls are one of the most important non-osseous risk factor and fractures can be predicted based on them alone ,independently of FRAX.[9] Once a patient is identified as having osteoporosis, risk factors and co-morbidities are evaluated. Only then is an appropriate treatment suggested. Reparation of vitamin D deficiency and adequate calcium intake is essential. Vitamin D supplementation especially is strictly individual and must reflect the patient's compliance, sun exposure, baseline 25-hydroxy vitamin D levels and BMI. [10–12]

Osteoporosis treatment choice

Several drugs have been approved for osteoporosis treatment and they can be divided into four groups according to their biological effects. The first group comprises estrogen and selective estrogen receptor modulators (SERMs). The second group is comprised of four bisphosphonates (aledronate, risedronate, ibandronate and zolendronic acid). The third group includes denosumab and the fourth group teriparatide. Drugs with estrogen activity have a moderate impact on bone mineral density and bone turnover, but restore premenopausal bone microenvironment. Bisphosphonates and denosumab are strongly antiresorptive, which leads to an increase in bone mineral content and high antifracture efficiency. Antifracture activity differs among bisphosphonates; the most potent ones being denosumab and zolendronic acid. Zolendronate a single baseline 5 mg dose or 5-yearly doses of 1 and 2.5 mg zoledronate prevented bone loss at hip and spine for 8 to 10 years in older postmenopausal women [13], while alendronate may have a more rapid offset of drug effect than zoledronic acid. [14] None of these drugs can be used lifelong. The main concerns limiting their usage are a higher risk of thromboembolism resulting from long-term SERM usage and the higher cardiovascular and breast cancer risk linked to the use of estrogens. Bisphosphonate usage is limited by its unproven efficiency once 5 years of treatment have been exceeded, rare osteonecrosis of jaw and atypical femoral fractures, as well as gastrointestinal irritation resulting from oral application. [15] Denosumab is a long acting bone agent the discontinuation of which leads to rebound phenomenon that affects bone turnover after therapy. This leads to rapid decrease in bone mineral density and the presence of multiple vertebral fractures in some patients. [16,17] Teriparatide, an effective anabolic drug, should only be taken for a total of 24 months max. [18] Hopefully new therapies will arrive on the market within few years. An anabolic effect similar or better to that of teriparatide is that of abaloparatide (PTH related protein, PTHrP). Romosozumab, a new monoclonal antibody against sclerostin, has a dual effect: it increases bone formation and decreases bone resorption. [19,20]

Individual Treatment Plan

Patients, much like treatment modalities themselves, vary. They may have severe osteoporosis which entails osteoporotic bone mineral density and the presence of at least one osteoporotic fracture. Or they may have an osteoporotic fracture but only low bone density, or osteoporotic density without fractures. Thera are many other fracture contributors in which patients may vary too. Falls frequency is one of most important contributors to an osteoporotic fracture. Some comorbidities may limit usage of some antiporotic drugs (chronic kidney failure, cancer). A very important difference is the patient's age at the time of the osteoporosis diagnosis. A postmenopausal osteoporotic woman in her sixties has a much longer life expectancy than a woman in her eighties. Therefore, in younger postmenopausal women we have to plan a long-term treatment of about 20 to 25 years, with a high probability of therapy discontinuation at some point. Conversely, elderly women will be at high risk of falls and their therapy might include intervention against falls without a planned therapy discontinuation.

I propose that the future of osteoporosis therapy requires a more individual, personalized approach to each patient. This is in strong agreement with the aims of medicine in the early twenty-first century. [21] This individual-focused approach requires precise patient assessments (individual fracture risk, falls risk assessment, bone turnover markers and a comorbidities evaluation, as well as exclusion of secondary causes of osteoporosis). A complex approach in osteoporosis care is in agreement with the new global vision of a consolidated promotion of an integrative medical approach to advanced health care. [22] I call it "An individual treatment plan" for each osteoporotic patient.

The individualization of osteoporosis therapy will not only enable the identification of the right treatment for each patient, it will optimize treatment to the point where the correct dose is prescribed at the right time. [21] An individual plan for elderly women with severe osteoporosis may optimally starts with anabolic therapy and falls prevention, followed by permanent antiresorptive therapy (bisphosphonates or denosumab). This might be more efficient than starting with antiresorptive drugs followed by anabolic therapy.

On the other hand, early postmenopausal osteoporotic women do not necessarily need to focus on falls

prevention, but they should be motived to exercise and use antiresorptive drugs. Being as therapy discontinuation is assumed to take place during the course of treatment, bisphosphonates would be preferred over denosumab due to the rebound phenomenon risk in treatment naive patients. Nevertheless, we may plan to start with denosumab followed by bisphosphonates in order to reach a low bone mineral density range and then interrupt therapy. In a long-term treatment plan we can start with bisphosphonates, then continue with denosumab and after reaching a BMD T-score of around -2.0 we may finish treatment with bisphosphonates again.

Conclusions

- Osteoporosis is a world-wide, highly prevalent disease and patients may profit from a personalized approach, much as they do in cancer. [23]a radical shift in cancer treatment is occurring in terms of predictive, preventive, and personalized medicine (PPPM
- We should evaluate and assess the individual patient's fracture risk alongside health factors influencing treatment decision precisely.
- A long-term individual treatment plan for any particular patient might be the best approach in terms of achieving better patient compliance and higher treatment efficacy.
- The implementation of predictive and personalized medicine strategies in patients with osteoporosis needs to be evaluated by multicenter, multinational trials.
- It will be very important to implement biobanking as a cornerstone of personalized medicine. Biobank samples with the appropriate clinical data will ensure the identification and validation of genetic risk factors in osteoporosis.

Compliance with the ethical standards

Conflict of Interest *Richard Pikner is a member of advisory board for Amgen and has received a speaker honorarium from Amgen, Takeda, Roche, DiaSorin, Abbott and Beckmann-Coulter. Other authors declare that they have no competing interests.*

Ethical approval *Not applicable.*

References

1. Hernlund E, Svedbom A, Ivergård M J et al. Osteoporosis in the European Union: medical management, epidemiology and economic burden: A report prepared in collaboration with the International Osteoporosis Foundation (IOF) and the European Federation of Pharmaceutical Industry Associations (EFPIA). Arch Osteoporos 2013; 8(1): 136. Dostupné z: DOI: <http://doi: 10.1007/s11657-013-0136-1>.

2. Svedbom A, Hernlund E, Ivergård M et al. Osteoporosis in the European Union: a compendium of country-specific reports. Arch Osteoporos 2013; 8(1): 137. Available from DOI: <http://doi: 10.1007/s11657-013-0137-0>.

3. Åkesson K, Marsh D, Mitchell PJ et al. Capture the Fracture: a Best Practice Framework and global campaign to break the fragility fracture cycle. Osteoporos Int 2013; 24(8): 2135–5212. Available from DOI: <http://doi 10.1007/s00198-013-2348-z>.

4. Golubnitschaja O, Kinkorova J, Costigliola V. Predictive, Preventive and Personalised Medicine as the hardcore of 'Horizon 2020': EPMA position paper. EPMA Journal 2014; 5(1): 6. Available from DOI: <http://doi 10.1186/1878-5085-5-6>.

5. FRAX [Internet]. Available from WWW: <https://www.shef-field.ac.uk/FRAX>.

6. Garvan Fracture Risk Calculator. [Internet]. Available from WWW: <https://www.garvan.org.au/promotions/bone-fracture-risk/calculator/

7. QFracture-2016 [Internet]. Available from WWW: https://www.qfracture.org>.

8. Nguyen TV. Individualized fracture risk assessment: State-of-the-art and room for improvement. Osteoporos Sarcopenia 2018; 4(1): 2–10. Available from DOI: <http://doi 10.1016/j.afos.2018.03.001>.

9. Harvey NC, Odén A, Orwoll E et al. Falls Predict Fractures Independently of FRAX Probability: A Meta-Analysis of the Osteoporotic Fractures in Men (MrOS) Study. J Bone Miner Res 2018; 33(3): 510–516. Available from DOI: <http://doi 10.1002/jbmr.3331>.

10. Hollis BW, Wagner CL. The Role of the Parent Compound Vitamin D with Respect to Metabolism and Function: Why Clinical Dose Intervals Can Affect Clinical Outcomes. J Clin Endocrinol Metab 2013; 98(12): 4619–4628. Available from DOI: <http://doi 10.1210/jc.2013-2653>.

11. Holick MF, Binkley NC, Bischoff-Ferrari HA et al. Evaluation, Treatment, and Prevention of Vitamin D Deficiency: an Endocrine Society Clinical Practice Guideline. J Clin Endocrin Metabol 2011; 96(7): 1911–1930. Available from DOI: <http://doi 10.1210/jc.2011-0385>.

12. Kocluah P, Paul F, Dörr JM. Vitamin D in the prevention, prediction and treatment of neurodegenerative and neuroinflammatory diseases. EPMA J 2017; 8(4): 313–325. Available from DOI: <http://doi 10.1007/s13167-017-0120-8>.

13. Grey A, Bolland MJ, Horne A et al. Bone Mineral Density and Bone Turnover 10 Years After a Single 5 mg Dose or Two 5-Yearly Lower Doses of Zoledronate in Osteopenic Older Women: An Open-Label Extension of a Randomized Controlled Trial. J Bone Miner Res 2022; 37(1): 3–11. Available from DOI: <http://doi 10.1002/jbmr.4453>.

14. Kim TY, Bauer DC, McNabb BL et al. Comparison of BMD Changes and Bone Formation Marker Levels 3 Years After Bisphosphonate Discontinuation: FLEX and HORIZON-PFT Extension Trials. J Bone Miner Res 2019; 34(5): 810–816. Available from DOI: <http://doi 10.1002/jbmr.3654>.

15. Khosla S, Hofbauer LC. Osteoporosis treatment: recent developments and ongoing challenges. Lancet Diab Endocrinol 2017; 5(11): 898–907. Available from DOI: <http://doi 10.1016/S2213-8587(17)30188-2>.

16. Tsourdi E, Langdahl B, Cohen-Solal M et al. Discontinuation of Denosumab therapy for osteoporosis: A systematic review and position statement by ECTS. Bone 2017; 105: 11–17. Available from DOI: <http://doi 10.1016/j.bone.2017.08.003>.

17. Cummings SR, Ferrari S, Eastell R et al. Vertebral Fractures after Discontinuation of Denosumab: A Post Hoc Analysis of the Randomized Placebo-Controlled FREEDOM Trial and Its Extension. VERTEBRAL FRACTURES AFTER DENOSUMAB DISCONTINUATION. J Bone Miner Res 2018; 33(2): 190–198. Available from DOI: <http://doi 10.1002/jbmr.3337>.

18. Eastell R, Walsh JS. Anabolic treatment for osteoporosis: teriparatide. Clin Cases Miner Bone Metab 2017; 14(2):173–178. Available from DOI: <http://doi 10.11138/ccmbm/2017.14.1.173>.

19. Haas AV, LeBoff MS. Osteoanabolic Agents for Osteoporosis. J Endocr Soc 2018; 2(8): 922–932. Available from DOI: <http://doi 10.1210/js.2018-00118>.

20. Evenity (romosozumab). Souhrn charakteristických vlastností léku. EMA (SUKL). Available from WWW: <http://www.ema.europa.eu/en/documents/product-information/evenity-epar-product-information_cs.pdf>.

21. Golubnitschaja O, Baban B, Boniolo G et al. Medicine in the early twenty-first century: paradigm and anticipation – EPMA position paper 2016. EPMA J 2016; 7(1): 23. Available from DOI: <http://doi.10.1186/s13167-016-0072-4>.

22. Golubnitschaja O, Watson ID, Topic E et al. Position paper of the EPMA and EFLM: a global vision of the consolidated promotion of an integrative medical approach to advance health care. EPMA J 2013; 4(1): 12. Available from DOI: <http://doi.10.1186/1878-5085-4-12>.

23. Grech G, Zhan X, Yoo BC et al. EPMA position paper in cancer: current overview and future perspectives. EPMA J 2015; 6(1): 9. Available from DOI: <http://doi.10.1186/s13167-015-0030-6>.

NÁRODNÍ KONGRES ČSÚCH 2022
a X. Liberecké dny úrazové chirurgie
23. - 24. června 2022, Technická univerzita Liberec

ČSÚCH 2022

Krajská nemocnice Liberec, a.s.
Liberec Turnov Frýdlant

B|BRAUN
SHARING EXPERTISE

Vážení kolegové,
rádi bychom vás pozvali na

NÁRODNÍ KONGRES ČSÚCH 2022
a X. Liberecké dny úrazové chirurgie

Letošní kongres z pověření České společnosti úrazové chirurgie pořádá Krajská nemocnice Liberec a.s. ve spolupráci s Fakultou zdravotnických studií Technické univerzity Liberec.

Uplynulé období nepřálo setkávání, výměně informací i zkušeností a organizátorům řídkých akcí patří mimořádný dík. Doufáme, že předletní čas již dá zapomenout na covidová omezení a slunné počasí přispěje k příjemné atmosféře našeho setkání.

Témata kongresu a další informace naleznete na webové stránce kongresu csuch2022.cz.
Nosným tématem by mělo být nitrodřeňové hřebování dlouhých kostí se svými rozšířenými indikacemi a limity. Zařazením mezioborových témat bychom rádi otevřeli kongres i pro další společnosti zabývající se úrazovou péčí. V neposlední řadě využíváme zázemí a spolupráce Technické univerzity v Liberci a pokusíme se naznačit inovace a výzkum v traumatologii.

Organizací kongresu a registrací účastníků jsme pověřili agenturu CCL spol. s r.o., registrace na kongres je již otevřena na webové stránce kongresu.

Těším se i se svými kolegy na setkání s Vámi!

S přátelskými pozdravem,

MUDr. Jaroslav Šrám, PhD
prezident kongresu
přednosta Traumatologicko-ortopedického centra se Spinální jednotkou,
KN Liberec a.s.

REGISTRACE A INFORMACE: www.csuch2022.cz
REGISTRAČNÍ KANCELÁŘ: info@csuch2022.cz, +420 604 228 075

Změny kostní denzity a riziko osteoporotických fraktur u pacientů s psoriatickou artritidou

Bone mineral density and risk of osteoporotic fracture in patients with psoriatic arthritis

Jana Tomasová Studýnková

Revmatologická klinika 1. LF UK a Revmatologický ústav, Praha

✉ **MUDr. Jana Tomasová Studýnková, PhD.** | tomasova@revma.cz | www.revma.cz

Received | Doručené do redakcie | Doručeno do redakce 4. 2. 2022
Accepted | Prijaté po recenzii | Přijato po recenzi 26. 2. 2022

Abstrakt
Psoriatická artritida (PsA) je chronické zánětlivé onemocnění asociované s psoriázou, které postihuje muskuloskeletální systém, zejména periferní i axiální klouby. Je to onemocnění velmi heterogenní, provázené řadou komorbidit. Osteoporóza (OP) je systémové onemocnění skeletu charakterizované progredujícím úbytkem kostní hmoty, porušením mikroarchitektury kostní tkáně a následným zvýšením její fragility a sklonem ke vzniku fraktur, a to i při nízké zátěži. Onemocnění OP má multifaktoriální etiologii. Psoriatická artritida a psoriáza jsou dle dostupných zdrojů spojeny se sníženou denzitou kostního minerálu (BMD – Bone Mineral Density) a zvýšeným rizikem zlomenin. Nízká BMD a osteoporóza jsou jedním z problémů, který má za následek nepříznivý vývoj a zhoršení prognózy u pacientů s psoriatickou artritidou.

Klíčová slova: denzita kostního minerálu – denzitometrie – osteoporóza – osteoporotické fraktury – psoriatická artritida

Abstract
Psoriatic arthritis (PsA) is a chronic inflammatory musculoskeletal disease that affects especially peripheral and axial joints. PsA is a heterogeneous disease frequently associated with psoriasis and several other comorbidities, including osteoporosis. Osteoporosis (OP) is a chronic systemic skeletal disease characterized by progressive bone loss, disruption of bone microarchitecture, and increased risk of fragility fracture. Psoriatic arthritis and psoriasis are associated with reduced BMD and are at greater risk of developing osteoporosis and osteoporotic fracture which could be the reason of worsening of the prognosis in patients with psoriatic arthritis.

Key words: bone mineral density – densitometry – osteoporosis – osteoporotic fractures – psoriatic arthritis

Úvod

Psoriatická artritida (PsA) je chronické zánětlivé onemocnění patřící do skupiny spondyloartritid (SpA). Je to onemocnění velmi heterogenní, postihuje především muskuloskeletální soustavu. Zasaženy jsou hlavně periferní a axiální klouby, ale zánětlivé změny se mohou projevit, stejně jako u ostatních SpA, i na entezích (entezitida), nebo difuzním otokem celého prstu (daktylitida). Při axiálním postižení se dle oblasti jedná o sakroiliitidu, nebo spondylitidu [1]. Průběh PsA může být velmi variabilní a onemocnění je provázeno odlišnými klinickými, laboratorními i rentgenovým nálezy [2].

Psoriatická artritida je také provázena četnými komorbiditami včetně úbytku kostní hmoty – osteoporózy [3], tab. 1.

Úbytek kostní hmoty u pacientů s revmatickými chorobami se projevuje jednak jako lokální úbytek kostní hmoty, ale může dojít také k systémové ztrátě. Patofy-

ziologie úbytku kostní hmoty je komplexní. Projevy PsA na kostech zahrnují fokální resorpci (kloubní eroze a juxtaartikulární osteopenie), a dále kostní novotvorbu (ankylóza, periostitis a syndesmofyty) [1,4]. Vztah zánětlivého postižení u PsA ke kostní tkáni a celkové kostní hmotě není dosud zcela objasněný.

Osteoporóza (OP) je onemocnění s multifaktoriální etiologií. V roce 1993 byla definována jako systémové onemocnění skeletu, charakterizované úbytkem kostní hmoty, porušením mikroarchitektury kostní tkáně a následným zvýšením fragility kosti, se sklonem ke zlomeninám i při nízké zátěži, tzv. nízkozátěžovým zlomeninám, tj. zlomeninám způsobeným minimálním nebo nízkým traumatem, jako je pád z výšky stojící osoby nebo menší [5]. Vertebrální i nonvertebrální fraktury jsou tak velmi závažnými komplikacemi osteoporózy.

Celosvětově představuje OP významný zdravotní a sociální problém. Epidemiologické studie provedené v posledních letech ukazují neustálý vzestupný trend ve výskytu OP a zejména jejích komplikací – fraktur.

Pro diagnostické i terapeutické účely se ke hodnocení osteoporózy u dospělých využívá měření obsahu kostního minerálu (BMC – Bone Mineral Content) nebo denzity kostního minerálu (BMD – Bone Mineral Density).

Ke stanovení hodnoty BMD, která reprezentuje anorganickou část kostní hmoty, se používá několik technik,

Tab. 1 | Srovnání incidence komorbidit u pacientů s PsA vs kontroly. Upraveno podle [3]

	PsA n = 14 898 IR	kontroly n = 35 037 IR	incidence RR	95% CI
osteoporóza celkem	1,68	0,94	1,78	1,62–1,96
s frakturou	0,14	0,05	2,51	1,75–3,59
bez fraktur	1,60	0,91	1,77	1,60–1,95
KVO celkem	6,48	5,76	1,12	1,07–1,18
hypertenze	5,87	4,85	1,21	1,15–1,27
hyperlipidémie	8,19	7,08	1,16	1,11–1,21
IKHS	1,59	1,28	1,25	1,14–1,37
autoimunita	8,35	1,55	5,37	5,06–5,71
psoriáza	7,87	0,31	25,71	22,91–28,86
ankylozující spondyliticida	0,58	0,03	18.55	12,91–26,65
revmatoidní artritida	5,54	0,23	23,82	20,86–27,19
ostatní diagnózy celkem	9,39	8,60	1,09	1,05–1,14
malignity	2,45	2,26	1,09	1,01–1,17
diabetes	2,37	1,57	1,51	1,40–1,64
únava	6,66	4,08	1,63	1,55–1,71
kouření	2,51	1,97	1,27	1,18–1,37
abusus alkoholu	2,22	1,72	1,29	1,19–1,39
obezita	4,77	3,02	1,58	1,50–1,68
deprese	4,11	2,45	1,67	1,57–1,78

IR – absolutní riziko (riziko incidence)/Incidence Rate **KVO** – kardiovaskulární onemocnění **RR** – relativní riziko

z nichž 4 jsou v současnosti běžně dostupné [5,6]. Jedná se o jednofotonovou absorpciometrii (SPA – Single Photon Absorptiometry); duální fotonovou absorpciometrii (DPA – Dual Photon Absorptiometry); dvouenergiovou rentgenovou absorpciometrii neboli DXA (Dual-emission X-ray Absorptiometry) a kvantitativní výpočetní tomografii (QCT – Quantitative Computed Tomography).

Denzitometrie představuje nejmodernější, nejvíce využívanou a široce přijímanou techniku.

Z dostupných denzitometrických technik je v současné době v praxi preferována dvouenergiová RTG-absorpciometrie – DXA, která stanoví denzitu kostního minerálu projikovanou na jednotku plochy. Stanovená hodnota BMD je primárně vyjadřována v absolutních hodnotách (g/cm^2). Termín denzita kostního minerálu (BMD), stanovená absorpciometrickými technikami, proto nepředstavuje objemovou hustotu, ale hustotu vztaženou na plochu, protože sken je dvourozměrný.

Rizikovými faktory snížení BMD a osteoporózy u zánětlivých revmatických chorob jsou obecné rizikové faktory osteoporózy. Přímý vliv na vznik osteoporózy má aktivita zánětlivého procesu cytokiny – interleukiny (IL: IL6, IL11, IL17 a IL23), tumor nekrotizující faktor alfa (TNFα), receptor-aktivátor jaderného faktoru kappa B (RANK) a jeho ligandu (RANKL), lokální regulační faktory (osteoprotegerin – OPG), změny v hladinách cirkulujících hormonů, metabolizmus kalcia, délka trvání zánětlivé nemoci, funkční defigurace vlivem revmatického onemocnění a také vliv podávaných léků.

Charakteristickými znaky PsA jsou i abnormální kalcifikace páteřních vazů a také novotvorba kosti na páteři a periferních kloubech. Pacienti s PsA mohou být postiženi zároveň i osteoartrózou anebo difuzní idiopatickou skeletální hyperostózu (DISH), tedy také stavy spojenými s tvorbou nové kosti.

Všechny tyto procesy mohou způsobit arteficiální zvýšení BMD měřeno pomocí DXA i přes přítomnost systémové osteoporózy a horší kvality kostí. BMD nemusí být tedy u pacientů s PsA dostatečně citlivým markerem pro diagnostiku osteoporózy. Souvislost mezi celkovým poklesem BMD a onemocněním psoriatickou artritidou není zatím dostatečně prozkoumána, byť četné studie tuto souvislost jasně naznačují [6].

Vzhledem k tomu, že změny denzity kostního minerálu, osteoporóza a risk vzniku osteoporotických fraktur u PsA jsou částečně podmíněny aktivitou tohoto onemocnění, potlačení zánětu pak vede ve svém důsledku ke zlepšení BMD a kvality kostí, jak prokazuje např. studie Simona z roku 2019 [7], ve které byla srovnávána skupina pacientů léčených pomocí DMARDs (Disease-Modifying Antirheumatic Drugs – chorobu modifikující antirevmatické léky) s kontrolní skupinou bez specifické léčby; pacienti s DMARDs vykazovali vyšší celkovou BMD.

Mechanizmus úbytku kostní hmoty u psoriatické artritidy

Snížení denzity u kostního minerálu pacientů s PsA představuje klinicky významný a rozšířený problém a je stále zdrojem četných lékařských kontroverzí. Celkový vliv zánětlivých mechanizmů u PsA na denzitu kostního minerálu není dosud dobře popsán. Existuje jen málo studií týkajících se manifestace snížení BMD, celkové osteoporózy a nízkozátěžových fraktur u psoriatické artritidy [6,8–10].

Zatímco lokalizovaný a systémový úbytek kostní hmoty v důsledku zvýšené aktivity osteoklastů u PsA byl již v minulosti dobře popsán na zvířecích modelech a translačních studiích, mechanizmy odpovědné za patologickou kostní remodelaci u PsA zůstávají dosud ne zcela objasněné, ačkoli byly identifikovány četné kandidátní molekuly a patofyziologické dráhy [8]. Kosterní soustava je tvořena z 80 % kostí kortikální a z 20 % kostí trabekulární. Trabekulární kost má, vzhledem ke své struktuře, však podstatně větší povrch než kost kortikální a její metabolický obrat je v důsledku větší povrchové plochy osmkrát vyšší než u kortikální kosti.

Obratle jsou tvořeny převážně trabekulární kostí, stejně jako trochanterická oblast stehenní kosti, zatímco krček femuru obsahuje převážně kortikální kost. Změny BMD lze zachytit dříve v trabekulární kosti ve srovnání s kostí kortikální.

O nízkozátěžových (osteoporotických) frakturách a nízkých hodnotách BMD u pacientů PsA není však dosud dostatek údajů. Některé studie prokázaly u pacientů s delším trváním onemocnění PsA normální hodnoty BMD, přesto ale u nich byla zvýšená frekvence nízkozátěžových fraktur [6].

Dvě starší studie popisují zvýšenou prevalenci osteoporózy a snížené kostní denzity (osteopenie) u pacientů s psoriázou [8,11].

Izraelská studie případů a kontrol Dreihera, sledující 7 936 pacientů s psoriázou a 14 835 kontrolních subjektů, prokázala pro pohlaví specifickou asociaci OP a psoriázy. Prevalence osteoporózy byla významně vyšší ve srovnání s kontrolní skupinou u mužů s psoriázou (3,1 vs 1,7 %; p < 0,001; OR = 1,86; 95 % CI 1,44–2,39), ale toto významné zvýšení nebylo prokázáno u žen s PsA (22,3 vs 20,2 %; p = 0,008; OR = 1,13; 95 % CI 1,03–1,25) [11].

Keller et al naznačili ve velké kohortové studii (17 507 případů osteoporózy a 52 521 kontrol) na Tchaj-wanu, že u pacientů s osteoporózou byla signifikantně vyšší prevalence dříve diagnostikované psoriázy [9].

Zatím bylo provedeno jen několik kontrolovaných studií, které se zabývaly změnami v kostní mikroarchitektuře a s tím spojeným zhoršením kvality kostí u psoriatické artritidy. Dosud tak neexistují žádné přesvědčivé důkazy, které by potvrzovaly zhoršenou kvalitu kostí u pacientů s PsA.

Kocijan et al hodnotili pomocí metody periferní kvantitativní výpočetní tomografie s vysokým rozlišením (HR-pQCT) na skupinách 50 pacientů s PsA, 30 pacientů s psoriázou a 70 zdravých kontrolních subjektech objem trabekulární kosti, nehomogenitu trabekulární kosti a kortikální tloušťku a BMD v oblasti distálního radia. Zjistili, že minerální denzita trabekulární kosti byla u PsA v porovnání se zdravými kontrolami významně snížena, zatímco u pacientů s psoriázou, tj. bez přítomnosti artritidy, nebyl pozorován žádný významný rozdíl [12].

U pacientů s revmatoidní artritidou (RA) je již známo, že dochází jak k lokální ztrátě kostní hmoty, projevující se fokálními erozemi a zúžením kloubního prostoru, tak k systémovému úbytku kosti a snížení celkové minerální denzity kostí v páteři a kyčli [13].

V souborné práci Chandranové et al, zahrnující přehled studií zaměřených na hodnocení kostní hmoty a sledování nízkozátěžových fraktur u PsA, autoři zmiňují, že 13 z 21 publikovaných prací prokázalo zvýšenou ztrátu kostní hmoty v porovnání se zdravými kontrolami [14], zbývající studie tento úbytek kostní hmoty neprokázaly. Denzita kostního minerálu v těchto pracích byla, s výjimkou dvou měřených pomocí kvantitativního USG a HR-pQCT, hodnocena pomocí metody denzitometrie.

U psoriatické artritidy je dobře popsána lokální ztráta kostní hmoty, která je klíčovým rysem poškození kosti u PsA. Některé studie ale rovněž odhalily, stejně jako u RA, nižší i celkovou denzitu kostního minerálu, a tedy vyšší riziko zlomenin kostí u pacientů s psoriázou a psoriatickou artritidou ve srovnání se zdravými kontrolami [14,15], tab. 2.

Reddy mezi lety 2001 až 2008 porovnal 2 481 pacientů s PsA a 17 107 pacientů s RA. Sledovali hodnoty T-skóre měřené na bederní páteři (-0,54 vs -0,36; p = 0,077) a krčku stehenní kosti (-0,88 vs -0,93; p = 0,643), u pacientů s RA byly tyto významně nižší než u pacientů s PsA. Avšak pacienti s PsA měli v průměru vyšší index tělesné hmotnosti (BMI) než pacienti s RA a zdravé kontroly, pokud byl tento faktor zohledněn, hustota kostí u PsA byla snížena podobně jako u pacientů s RA [16].

V norské studii HUNT sledující osteoporotické fraktury v nemocnicích z okresu Nord-Trondelag mezi lety 1995–2013 (48 194 osob s 2 804 případy psoriázy), nebyla pozorována žádná souvislost mezi psoriázou, její závažností a rizikem zlomenin předloktí/kyčle nebo mezi psoriázou a osteoporózou, či nízkými hodnotami BMD [17].

Ve studii na skupině 18 pacientů s neaxiální psoriatickou artritidou a 100 zdravých kontrol Frediani et al [18] prokázali, že BMD byla významně nižší u pacientů s artritidou ve srovnání se zdravými pacienty, a to bez ohledu na pohlaví, věk a menopauzální stav. Jejich studie ukázala, že snížení BMD bylo pozorováno u více než dvou třetin pacientů s psoriatickou artritidou a nekorelovalo s aktivitou zánětlivého onemocnění ani s délkou jeho trvání. Byla ale nalezena korelace s věkem a počtem let po menopauze.

Nolla et al ve své studii sledovali 52 pacientů s periferní psoriatickou artritidou [19]. Postmenopauzální pacientky s PsA měly významně nižší BMD měřené v krčku stehenní kosti v porovnání se zdravými kontrolami. Avšak to se významně nelišilo u mužů a premenopauzálních žen. V této studii nebyl popsán v porovnání s kontrolní skupinou významný rozdíl v BMD bederní páteře v žádné ze sledovaných podskupin – muži, premenopauzální a postmenopauzální ženy s PsA [19].

Rizikové faktory snížení kostní denzity u psoriatické artritidy

V několika různých studiích [14] byly u pacientů s psoriatickou artritidou sledovány rizikové faktory nižší BMD, jako doba trvání onemocnění, počet zánětlivě postižených kloubů, přítomnost erozí, přítomnost entezitidy, daktylitida a skóre PASI (The Psoriasis Area and Severity Index) [8,20–22]. Nejčastějším rizikovým fakto-

Tab. 2 | Incidence osteoporózy u psoriatické artritidy, psoriázy a revmatoidní artritidy vs zdravé kontroly. Upraveno podle [15]

	počet	incidence OP*	HR	CI
kontroly	**17 546**	**32,01**	–	
psoriatická artritida	**250**	**42,22**	**1,34**	**1,19–1,52**
mírná psoriáza	2,691	28,51	0,90	0,86–0,94
závažná psoriáza	228	49,68	1,64	1,44–1,87
revmatoidní artritida	**2,738**	**116,49**	**3,73**	**3,58–3,88**

* Incidence na 10 000 pacient/rok
CI – interval spolehlivosti/Confidence Interval **HR** – poměr rizik/Hazard ratio

rem nízké kostní denzity v těchto studiích byla uváděna délka trvání onemocnění PsA, ale zcela jasná asociace mezi nízkou BMD a celkovou délkou trvání nemoci PsA nebyla prokázána. Průměrná doba trvání onemocnění PsA u jednotlivých studií se lišila a pohybovala se mezi 2,25 až 13,65 lety [14]. Bormanová [22] udává, že u pacientů s psoriatickou artritidou, v porovnání s pacienty, kteří trpěli pouze kožní formou psoriázy, narůstá riziko osteoporózy a s ní spojené riziko nízkozátěžových fraktur s délkou přítomnosti artritidy.

Vztah k aktivitě onemocnění nebyl opět jednoznačně prokázán, pouze Riescova práce ukazuje u pacientů signifikantní asociaci s nižší BMD měřenou v bederní páteři a s vyššími průměrnými hodnotami sedimentace [23].

Čtyři ze studií zahrnutých v přehledovém článku Chadranové se zabývaly asociací skóre závažnosti psoriázy PASI a hodnotou BMD. V práci Pedreiry [10] byla průměrná hodnota PASI 2,2; naopak Attiaová uvádí nejvyšší průměrné PASI skóre 20,8 [24]. Nicméně jasná spojitost stíží psoriázy hodnocenou skórem PASI a nižší hodnotou BMD nebyla jednoznačně prokázána.

V Graziové práci [21] sledovali entezitidy (u 78,1 %) a daktylitidy (45,2 %), ale ty rovněž nebyly asociovány s nižší BMD (obr. 1).

Rizikem spojeným se systémovým užíváním glukokortikoidů u pacientů s psoriatickou artritidou se zabývalo 7 studií [14]. Pouze Grazio však reportoval vyšší celkovou kumulativní dávku glukokortikoidů: 39,1 % pacientů s PsA užívalo kortikosteroidy a průměrná kumulativní dávka byla u mužů 59,4 (SD 45,9) mg/rok, zatímco u žen 41,8 mg/rok [24,6] a tato korelovala s nižším BMD měřeném na bederní páteři [21].

Ve velké observační studii z roku 2020 Xia poukazuje na možnou souvislost poklesu celkové BMD a vzniku OP a užívání DMARDs – metotrexátu a cykloporinu A u pacientů s PsA [25].

Žádná ze studií neprokázala asociaci mezi užíváním biologických preparátů a hodnotami BMD [14].

V již výše zmíněné studii Simona [7] porovnávali pacienty léčené DMARDs (metotrexátem nebo biologickými DMARDs) se skupinou bez DMARds. Pacienti s DMARDs měli vyšší celkovou objemovou (volumetric) BMD/v BMD (312 ± 53 vs 290 ± 54; p = 0,004) a trabekulární v BMD (171 ± 38 vs 156 ± 39; p = 0,010) ve srovnání s kontrolami bez DMARDr. Také vykazovali lepší kostní mikroarchitekturu a vyšší počet trabekul (2,09 ± 0,33 vs 1,99 ± 0,35; p = 0,047) [7].

Psoriatická artritida a riziko osteoporotických fraktur

Velká kohortová studie Ogdiehové z roku 2017 zahrnující 9 788 pacientů s psoriatickou artritidou prokázala v porovnání s běžnou populací zvýšené riziko zlomenin u pacientů s psoriázou a psoriatickou artritidou [15].

V 5 jiných studiích se osteoporotické zlomeniny vyskytly s různou prevalencí pohybující se v rozmezí od 12 % do 40 % [8, 23, 26–28]. V práci van Weijdenové [28], která sledovala 113 mladých nemocných (průměrný věk 37 let) se spondylartritidou, byla u pacientů s psoriatickou artritidou zjištěna vysoká prevalence (40 %) zlome-

Obr. 1 | Vícečetná daktylitida (palec levé nohy, ukazovák pravé ruky) u pacientky s psoriatickou artritidou. Archiv autorky

nin obratlů, a ta byla také spojena s nižší hodnotou BMD, avšak tento výsledek může být ovlivněn malým podílem nemocných s PsA (10 pacientů) z celkového počtu sledovaných.

Ve studii postmenopauzálních žen trpících PsA (Riesco et al) byla odhadovaná prevalence osteoporotických fraktur 14,3 % u psoriatických pacientek (95% CI 7,11; 21,49 %), oproti 4,4 % (95% CI 0,19; 8,61 %; p = 0,013) u zdravých kontrol [23]. Také v práce Busquetsové se většina popisovaných zlomenin (16 z 19) vyskytla u postmenopauzálních žen [26], ale nebyl zde popsán žádný rozdíl v BMD bederní páteře mezi pacienty s PsA a obecnou španělskou populací. Problém této studie opět může být nízký počet (19 pacientů) sledovaných subjektů.

V již ve výše zmíněné norské studii HUNT se vyšší prevalence osteoporotických fraktur u pacientů s PsA v porovnání s běžnou populací neprokázala [17].

Také ve studii Lo Giudice z roku 2020, ve které bylo sledováno 92 pacientů s PsA a 184 kontrol, nebyla mezi oběma skupinami prokázána větší incidence OP fraktur: 1 020/100 000 (95% CI 510–1 930) vs 870; (95% CI 520–1 390; p = 0,36). U pacientů s PsA byly ale častější vertebrální zlomeniny než u kontrol: incidence na 1 020/100 000 (95% CI 510–1 930) vs 460 (95% CI 240–920), ale incidence nedosáhla statistické významnosti (p = 0,06) [29].

Je zajímavé, že se patologické fraktury prokázaly u pacientů ve sledovaných skupinách bez závislosti na hodnotě (snížení) BMD, a to jak u nemocných s PsA, tak u zdravých kontrol [8,23]. Zdá se tedy, že riziko patologické fraktury nemusí být nutně spojeno s nižším BMD a vyšším rizikem osteoporózy [6].

Kathuria s kolegy provedli ve Spojených státech velmi rozsáhlou průřezovou studii zahrnující 183 725 pacientů s psoriázou a 28 765 pacientů s psoriatickou artritidou. Zjistili, že pacienti s psoriázou/psoriatickou artritidou měli výrazně vyšší pravděpodobnost diagnózy nízké kostní hustoty, osteoporózy a patologických fraktur v porovnání s běžnou populací [30], obr. 2, obr. 3.

Markery kostní remodelace

Kostní hmota je vytvářena soustavnou dynamickou interakcí mezi buňkami tvořící kostní matrix – osteoblasty (OB), které se po zabudování dovnitř do kostní tkáně nazývají osteocyty, a buňkami resorbujícími kost – osteoklasty (OC) [5]. Pro udržení kostní homeostázy je nutná komplexní koordinace činnosti osteoblastů a osteoklastů. Na tomto procesu se podílí mnoho molekulárních faktorů regulujících buněčnou diferenciaci, zrání a funkci, a to prostřednictvím aktivace receptorů a jejich příslušných ligandů.

Proces udržení kostní homeostázy je regulován řadou systémových hormonů – parathormon, androgeny, estrogeny, IGF1 (Insulin like Growth Factor 1, kortizol atd), a lokálních regulačních faktorů (osteoprotegerin – OPG, sklerostin), ale podílejí se na něm i jiné faktory a mediátory. Některé z těchto mediátorů byly původně považovány za složky pouze imunitního systému – interleukiny (IL6, IL11, IL17 a IL23), tumor nekrotizující faktor alfa

Obr. 2 | RTG hrudní a bederní páteře, předozadní snímek. Komprese Th8 s lehkým prolomením horní krycí plochy, komprese L1. Archiv autorky

Obr. 3 | RTG hrudní a bederní páteře, bočný snímek. Komprese Th8 s lehkým prolomením horní krycí plochy, komprese L1. Archiv autorky

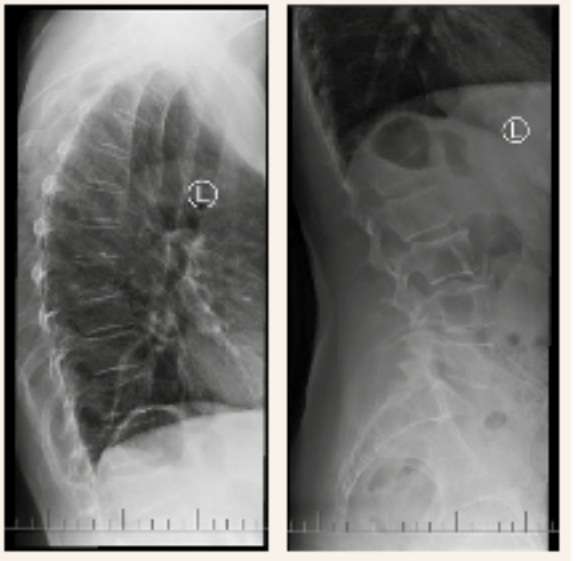

(TNFα), receptor-aktivátor jaderného faktoru kappa B (RANK) a jeho ligandu (RANKL), ale zároveň se ukazují být nyní rozhodujícími faktory i v biologii osteoklastů a osteoblastů [31].

V případě zánětlivého procesu jsou tyto koordinované aktivity osteoblastů a osteoklastů narušeny, což vede k remodelaci kosti, a to má za následek strukturální deformity [5,6].

V běžné praxi se jako marker kostní novotvorby používá PINP (N-terminální propeptid prokolagenu typu 1) a jako ukazatel osteoresorpce pak CTX-I (C-terminální příčně vázaný telopeptid kolagenu typu 1).

Markery kostního obratu – alkalická fosfatáza (ALP), C-terminální telopeptid kolagenu I (CTX), TNFα-related Apoptosis-Inducing Ligand (TRAIL) a osteoprotegerin byly korelovány s BMD ve čtyřech studiích [20,31–33] s PsA. Vztah mezi těmito markery a BMD nebyl v těchto studiích konzistentní. Studie Bormanové [22] prokázala, že sérové hodnoty kalcia, fosforu, alkalické fosfatázy a marker kostního obratu CTX v séru se u pacientů s nebo bez přítomné PsA významně neliší.

Sérovým hladinám TRAIL a OPG a jejich vztahu k BMD u pacientů s PsA se věnoval Hofbauer [20]. V jeho studii u jedné třetiny pacientů s PsA, převážně mužů, byly nižší hodnoty BMD, ale nebyla zde významná korelace se žádným ze sledovaných markerů kostního metabolizmu. Grisar et al [33] prokázali zvýšenou resorpci kosti u všech typů sledovaných spondyloartritid, a také větší novotvorbu kostí se zvýšenou alkalickou fosfatázou; to nebylo spojeno s větší prevalencí nižší BMD u PsA. Attiaová et al ve své práci popisují zvýšené hladiny OPG u pacientů, jak s psoriázou, tak se psoriatickou artritidou, ale pouze pacienti s psoriatickou artritidou měli zároveň nižší hodnoty BMD [24].

Diskuse

Psoriatická artritida patří do skupiny zánětlivých revmatických onemocnění, u kterých jako jednu ze zásadních komorbidit nacházíme nízké hodnoty BMD a osteoporózu. Pacienti s nízkou BMD/OP jsou vystaveni vyššímu riziku vzniku nízkozátěžových zlomenin vyžadujících včasnou intervenci, aby se minimalizoval dopad zlomenin na kvalitu a délku jejich života [6].

Nízká BMD, osteoporóza a s nimi spojené vertebrální a nonvertebrální frakturyjsou závažným medicínským, sociálním i ekonomickým problémem. Pouze 20 % žen, které utrpěly frakturu krčku femuru, je schopno se kompletně navrátit do funkčně aktivního stavu a více než 40 % dále není schopno po frakturě chůze bez dopomoci [11]. Fraktury, nejen femorální, ale i vertebrální, jsou také spojeny se signifikantně vyšší mortalitou.

V této přehledové práci jsem se pokusila shrnout současná dostupná data týkající se možného zvýšeného rizika snížené BMD a osteoporózy u pacientů s psoriatickou artritidou, zejména ve vztahu k aktivitě PsA, jejím projevům, a také ve vztahu k protizánětlivé a chorobu modifikující léčbě PsA. Tento přehled je doplněn obrazovou přílohou vycházející z vlastních klinických kazuistik.

Data z různých prací zabývajících se touto tematikou nejsou zatím zcela konzistentní. Vzájemné srovnání jednotlivých studií je často obtížné s ohledem na různé primární a sekundární cíle prací a také různou metodiku hodnocení [14].

Většina prací vycházela z hypotézy, že pacienti s psoriatickou artritidou, vzhledem k zánětlivému patofyziologickému mechanizmu choroby, jsou, stejně jako pacienti s jinými zánětlivými revmatickými chorobami – revmatoidní artritidou či jinou spondylartritidou, ve větší míře postiženi nízkou hodnotou BMD a osteoporózou. Některé práce poukazují na možnost většího výskytu snížení BMD u PsA v porovnání s ostatními zánětlivými kloubními chorobami. Avšak studie srovnávající pacienty s psoriatickou artritidou se zdravými kontrolami tento závěr spíše nepodporují a v obou populacích nenacházejí významný rozdíl v hodnotách BMD [23].

Diskuse o tom, zda jsou pacienti s psoriázou či psoriatickou artritidou rizikovější z hlediska snížené kostní denzity a osteoporózy, s následným vyšším rizikem vzniku osteoporotické fraktury, jsou stále aktuálnější a výzkum v této problematice nadále probíhá [14]. Důsledná léčba onemocnění psoritickou artritidou, pomocí DMARDs i biosimilárních DMARDs, vede ke snížení aktivity, a tedy k utlumení zánětlivého procesu, a to pak zřejmě vede ke zlepšení BMD i zlepšení kostní architektury u pacientů [7].

K vytvoření jasných doporučení, kdy a jakým způsobem by měla být celková kostní denzita u pacientů s PsA a psoriázou hodnocena, je třeba poskytnout klinickým lékařům jasné důkazy. Je proto nutné více porozumět vzájemnému vztahu zánětlivé choroby jakou jsou psoriáza a psoriatická artritida, a snížené kostní denzity/OP. Jedině takto může být pak zajištěna správná léčba vedoucí ke snížení rizika zlomenin, a to zejména u starších osob.

Závěr

Zde předložený přehled problematiky výskytu snížené denzity kostního minerálu, osteoporózy a nízkozátěžových fraktur u pacientů s psoriatickou artritidou a psoriázou naznačuje asociaci mezi těmito diagnostickými jednotkami. Z dosud dostupných zdrojů vyplývá, že snížení celkové BMD a osteoporóza jsou u pacientů s psoriatickou artritidou častými nálezy.

Nízká BMD a osteoporóza jsou také jedním z problémů, který má za následek nepříznivý vývoj a zhoršení prognózy u pacientů s psoriatickou artritidou.

Psoriatická artritida a psoriáza, podobně jako jiná zánětlivá revmatická onemocnění, jsou spojena se zvýšeným rizikem zlomenin. U pacientů s psoriázou a psoriatickou artritidou je proto třeba důsledně dbát na screening a následně léčbu osteoporózy v souladu se současnými doporučeními pro léčbu stavů nízké kostní denzity a osteoporózy.

Literatura

1. Taylor W, Gladman D, Helliwell P et al. Classification criteria for psoriatic arthritis: development of new criteria from a large international study. Arthritis Rheumatol 2006; 54(8): 2665–2673. Dostupné z DOI: <http://dx.doi.org/10.1002/art.21972>.

2. Gladman DD, Antoni C, Mease P et al. Psoriatic arthritis: epidemiology, clinical features, course, and outcome. Ann Rheum Dis 2005; 64(Suppl. 2): ii14–17. Dostupné z DOI: <http://dx.doi.org/10.1136/ard.2004.032482>.

3. Kaine J, Song X, Kim G et al. Higher Incidence Rates of Comorbidities in Patients with Psoriatic Arthritis Compared with the General Population Using U.S. Administrative Claims Data. J Manag Care Spec Pharm 2019; 25(1): 122–132. Dostupné z DOI: <http://dx.doi.org/10.18553/jmcp.2018.17421>.

4. Chandran V, Raychaudhuri SP. Geoepidemiology and environmental factors of psoriasis and psoriatic arthritis. J Autoimmun 2010; 34(3): J314–J321. Dostupné z DOI: <http://dx.doi.org/10.1016/j.jaut.2009.12.001>.

5. Lorentzon M, Cummings SR. Osteoporosis: the evolution of a diagnosis. J Intern Med 2015; 277(6): 650–661. Dostupné z DOI: <http://dx.doi.org/10.1111/joim.12369>.

6. Chen TL, Lu JW, Huang YW et al. Bone Mineral Density, Osteoporosis, and Fracture Risk in Adult Patients with Psoriasis or Psoriatic Arthritis: A Systematic Review and Meta-Analysis of Observational Studies. J Clin Med 2020; 9(11): 3712. Dostupné z DOI: <http://dx.doi.org/10.3390/jcm9113712>.

7. Simon D, Kleyer A, Bayat S et al. Effect of disease-modifying anti-rheumatic drugs on bone structure and strength in psoriatic arthritis patients. Arthritis Res Ther 2019; 21(1): 162. Dostupné z DOI: <http://dx.doi.org/10.1186/s13075-019-1938-3>.

8. Paine A, Ritchlin CT. Altered bone remodeling in psoriatic disease: New insights and future directions. Calcif Tissue Int 2018; 102(5): 559–574. Dostupné z DOI: <http://dx.doi.org/10.1007/s00223-017-0380-2>.

9. Keller J, Kang J, Lin H. Association between osteoporosis and psoriasis: results from the Longitudinal Health Insurance Database in Taiwan. Osteoporos Int 2013; 24(6): 1835–1841. Dostupné z DOI: <http://dx.doi.org/10.1007/s00198-012-2185-5>.

10. Pedreira PG, Pinheiro MM, Szejnfeld VL. Bone mineral density and body composition in postmenopausal women with psoriasis and psoriatic arthritis. Arthritis Res Ther 2011; 13(1): R16. Dostupné z DOI: <http://dx.doi.org/10.1186/ar3240>.

11. Dreiher J, Weitzman D, Cohen A. Psoriasis and osteoporosis: a sex-specific association? J Invest Dermatol. 2009; 129(7): 1643–1649. Dostupné z DOI: <http://dx.doi.org/10.1038/jid.2008.432>.

12. Kodjan R, Englbrecht M, Haschka J et al. Quantitative and qualitative changes of bone in psoriasis and psoriatic arthritis patients. J Bone Miner Res 2015; 30(10): 1775–1783. Dostupné z DOI: <http://dx.doi.org/10.1002/jbmr.2521>.

13. Golding SR. Differential mechanisms of de-regulated bone formation in rheumatoid arthritis and spondyloarthritis. Rheumatology (Oxford) 2016; 55(1): 56–60. Dostupné z DOI: <http://dx.doi.org/10.1093/rheumatology/kev283>.

14. Chandran S, Aldei A, Johnson SR et al. Prevalence and risk factors of low bone mineral density in psoriatic arthritis: A systematic review. Semin Arthritis Rheum 2016; 46(2): 174–182. Dostupné z DOI: <http://dx.doi.org/10.1016/j.semarthrit.2016.05.005>.

15. Ogdie A, Harter L, Shin D et al. The risk of fracture among patients with psoriatic arthritis and psoriasis: a population-based study. Ann Rheum Dis 2017; 76(5): 882–885. Dostupné z DOI: <http://dx.doi.org/10.1136/annrheumdis-2016-210441>.

16. Reddy SM, Anandarajah AP, Fisher MC et al. Comparative analysis of disease activity measures, use of biologic agents, body mass index, radiographic features, and bone density in psoriatic arthritis and rheumatoid arthritis patients followed in a large U.S. disease registry. J Rheumatol 2010; 37(12): 2566–2572. Dostupné z DOI: <http://dx.doi.org/10.3899/jrheum.100483>.

17. Modalsli EH, Asvold BO, Romundstad PR et al. Psoriasis, fracture risk and bone mineral density: the HUNT Study, Norway. Br J Dermatol 2017; 176(5): 1162–1169. Dostupné z DOI: <http://dx.doi.org/10.1111/bjd.15123>.

18. Frediani B, Allegri A, Falsetti et al. Bone mineral density in patients with psoriatic arthritis. J Reumatol 2001; 28(1): 138-143.

19. Nolla JM, Fiter J, Rozadilla A et al. Bone mineral density in patients with peripheral psoriatic arthritis. Rev Rhum Engl 1999; 66(10): 457-461.

20. Hofbauer LC, Schoppet M, Christ M et al.Tumour necrosis factor-related apoptosis-inducing ligand and osteoprotegerin serum levelsin psoriatic arthritis. Rheumatology (Oxford) 2006; 45(10): 1218–22. Dostupné z DOI: <http://dx.doi.org/10.1093/rheumatology/kel108>.

21. Grazio S, Cvijetić S, Vlak T et al. Osteoporosis in psoriatic arthritis: is there any? Wien Klin Wochenschr 2011; 123(23–24): 743–750. Dostupné z DOI: <http://dx.doi.org/10.1007/s00508-011-0095-8>.

22. Borman P, Babacoğlu S, Gur G et al. Bone mineral density and bone turnover in patients with psoriatic arthritis. Clin Rheumatol 2008; 27(4): 443–447. Dostupné z DOI: <http://dx.doi.org/10.1007/s10067-007-0725-8>.

23. Riesco M, Manzano F, Font P et al. Osteoporosis in psoriatic arthritis: an assessment of densitometry and fragility fractures. Clin Rheumatol 2013; 32(12):1799–1804. Dostupné z DOI: <http://dx.doi.org/10.1007/s10067-013-2322-3>.

24. Attia EA, Khafagy A, Abdel-Raheem S et al. Assessment of osteoporosis in psoriasis with and without arthritis: correlation with disease severity. Int J Dermatol 2011; 50(1): 30–35. Dostupné z DOI: <http://dx.doi.org/10.1111/j.1365-4632.2010.04600.x>.

25. Xia J, Xie SY, Liu KQ et al. Systemic evaluation of the relationship between psoriasis, psoriatic arthritis and osteoporosis: observational and Mendelian randomisation study. Ann Rheum Dis 2020; 79(11): 1460–1467. Dostupné z DOI: <http://dx.doi.org/10.1136/annrheumdis-2020-217892>.

26. Busquets N, Vaquero CG, Moreno JR et al. Bone mineral density status and frequency of osteoporosis and clinical fractures in 155 patients with psoriatic arthritis followed in a university hospital. Reumatol Clin 2014; 10(2): 89–93. Dostupné z DOI: <http://dx.doi.org/10.1016/j.reuma.2013.07.006>.

27. Kodjan R, Finzel S, Englbrecht M et al. Differences in bone structure between rheumatoid arthritis and psoriatic arthritis patients relative to autoantibody positivity. Ann Rheum Dis 2014; 73(11): 2022–2028. Dostupné z DOI: <http://dx.doi.org/10.1136/annrheumdis-2013-203791>.

28. van der Weijden MA, van der Horst-Bruinsma IE, van Denderen JC et al. High frequency of vertebral fractures in early spondyloarthropathies. Osteoporos Int 2012; 23(6): 1683–1690. Dostupné z DOI: <http://dx.doi.org/10.1007/s00198-011-1766-z>.

29. Lo Giudice LF, Scolnik M, Pierini FS et al. Fragility fractures in psoriatic arthritis patients: a matched retrospective cohort study. Clin Rheumatol 2020; 39(12): 3685–3691. Dostupné z DOI: <http://dx.doi.org/10.1007/s10067-020-05074-8>.

30. Kathuria P, Gordon KB, Silverberg JI. Association of psoriasis and psoriatic arthritis with osteoporosis and pathological fractures. J Am Acad Dermatol 2017; 76(5): 1045–1053. e3. Dostupné z DOI: <http://dx.doi.org/10.1016/j.jaad.2016.11.046>.

31. Boyce BF, Xing L. Functions of RANKL/RANK/OPG in bone modeling and remodeling. Arch Biochem Biophys 2008;

473(2): 139–146. Dostupné z DOI: <http://dx.doi.org/10.1016/j.abb.2008.03.018>.

32. D'Epiro S, Marocco C, Salvi M et al. Psoriasis and bone mineral density: implications for long-term patients. J Dermatol 2014; 41(9): 783–787. Dostupné z DOI: <http://dx.doi.org/10.1111/1346-8138.12546>.

33. Grisar J, Bernecker PM, Aringer M et al. Ankylosing spondylitis, psoriatic arthritis, and reactive arthritis show increased bone resorption, but differ with regard to bone formation. J Rheumatol 2002; 29(7): 1430–1436.

Involvement of growth factors in molecular effects of ibuprofen in dental pulp stem cells

Adriana Adamičková[1], Matúš Adamička[2], Andrea Gažová[3], Ján Kyselovič[3,4]

[1]5th Department of Internal Medicine, Faculty of Medicine, Comenius University Bratislava, and University Hospital Bratislava – Hospital Ružinov, Bratislava, Slovakia
[2]Institute of Medical Biology, Genetics and Clinical Genetics, Faculty of Medicine, Comenius University Bratislava, Slovakia
[3]Institute of Pharmacology and Clinical Pharmacology, Faculty of Medicine, Comenius University Bratislava, Slovakia
[4]Department of Pharmacology and Toxicology, University of Veterinary Medicine and Pharmacy in Košice, Slovakia

✉ **PharmDr. Adriana Adamičková, PhD.** | adriana.adamickova@fmed.uniba.sk | www.uniba.sk

Received 6. 4. 2022
Accepted 14. 4. 2022

Abstract
Stem cells represent promising candidates for regenerative therapy of craniomaxillofacial bone defects, where common techniques, such as autogenous bone graft, allografts or others possess shortcomings and limitations in restoring the morphology and function in bone loss. The efficacy of regenerative therapy with mesenchymal stromal cells (MSC) depends on a combination of the interactions between transplanted MSCs and cellular and molecular components of the recipient, and any current pharmacotherapy in the recipient with effects on transplanted MSC and the bone microenvironment. In the present investigation, dental pulp stem cells (DPSC) were isolated from human impacted third molar teeth. DPSC were treated with ibuprofen *in vitro* at clinically relevant concentration and relative expression of selected genes were assessed. Our preliminary data suggest a significant effect of ibuprofen as indicated by upregulation of the relative expression levels of growth factors, vascular endothelial growth factor (VEGF) and hepatocyte growth factor (HGF). While the effects of stem cell therapy in bone regeneration are being investigated in ongoing clinical trials, the effects of commonly used pharmacotherapy should be studied for its potential impact on the paracrine effects of stem cells and consequently bone regenerative processes.

Key words: bone defects, dental pulp stem cells, regenerative therapy

Introduction

Restoration of extensive bone loss and defects in the craniomaxillofacial area is challenging due to complex three-dimensional structural needs and remains an unaddressed challenge in modern medical science. Common techniques, such as autogenous bone grafts, allografts, xenografts or bioactive materials have certain advantages but also possess shortcomings, including limitations in restoring the morphology and function in bone loss [1]. Mesenchymal stromal cells (MSCs) were recently used in clinical studies to facilitate bone healing and present a promising new biomedical technology approach [2–4]. However, the efficacy of treatment using stem cells remains as a major challenge in establishing new approaches to optimize-MSC based bone regeneration. The efficacy of regenerative therapy depends on a combination of the interactions between transplanted MSCs and cellular and molecular components of the recipient, and any current pharmacotherapy in the recipient with effects on transplanted MSC and the bone microenvironment.

Bone healing

Bone healing is typically accompanied by complications arising from complex processes including inflammation, tissue repair and re-modelling, with the engagement of many intracellular pathways. Angiogenesis, the sprouting of new blood vessels from existing ones, is a highly regulated process that is fundamental for successful healing by providing oxygen and nutrients to the injured site. Vascular endothelial growth factor (VEGF) and hepatocyte growth factor (HGF) are important for angiogene-

sis and for mediating crosstalk between various signaling pathways. VEGF is a potent endothelial chemokine and mitogen with its significant role in neovascularization. Upon binding to its receptor which is located on endothelial cells, the cells release matrix metalloproteinases that cleave the surrounding extracellular matrix [5]. As a consequence, VEGF interferes with bone formation, resulting in the lengthening and endochondral ossification as evidenced by expression of its receptors by chondrocytes in the epiphyseal growth plate. The putative role of HGF in bone healing is angiogenesis, where the VEGF signaling pathways can be activated through the HGF receptor called c-MET. This activation induces a similar endothelial cell response without competing with the VEGF surface receptors [6]. Although the role of HGF in the osteogenesis is also not fully elucidated, it has been shown to be expressed during bone healing, promoting the osteogenic differentiation of MSC and upregulating receptors for bone morphogenetic proteins (BMP), thereby stimulating BMP signalling [7].

Characteristics of stem cells

Stem cells possess unique potential for self-renewal and multi-lineage differentiation [8]. For this property, dental or nondental mesenchymal stem cells are commonly used in tooth and periodontal regeneration therapy. MSCs also known as mesenchymal stromal cells are adherent, fibroblast-like cells with the ability to differentiate into distinct mesodermal lineages, which can produce bone, cartilage, fat, and fibrous connective tissue. MSCs are characteristic by a specific profile of surface markers (positive for markers CD73, CD90 and CD105 and negative for CD45, CD34, CD14 or CD11b, CD79α or CD19 and HLA-DR) [9]. Although MSCs possess multiple differentiation abilities, their main therapeutic mechanism is rooted in paracrine effects. In particular, MSCs secrete a variety of biologically active molecules including cytokines and growth factors which, among others, promote angiogenesis, modulate apoptosis, and suppress inflammation [10].

Non-steroidal anti-inflammatory drugs

Moreover, many other variables exist in the complex process of bone healing when MSCs are used in therapy. It has been demonstrated that non-steroidal anti-inflammatory drugs (NSAIDs) have no significant cytotoxic effect on bone marrow stem cells from mice, while the proliferation suppressive effects occurred at concentration covering therapeutic doses (nonselective NSAIDs 10^{-5} M and COX-2 inhibitors 10^{-6} M) [11]. Therapeutic management of pain after surgery is an essential factor that can influence the results of stem cell therapy. The most frequently used medication in the management of minor to moderate postoperative pain in dentistry are non-steroidal anti-inflammatory drugs (NSAIDs). They exert antipyretic, analgesic, and anti-inflammatory effects via a decrease in production of prostaglandins (PGs) and inhibition of cyclooxygenases (COXs). Prostaglandin E2 (PGE2) is produced by prostaglandin synthetase and binds to its G-protein coupled receptor EP1-EP4. Activation of G protein coupled receptors triggers many signaling pathways and affect several transcription factors and gene expression levels that are involved in cell growth, apoptosis, proliferation, immune responses, and angiogenesis [12].

Aims

In the present study, we investigated the effects of ibuprofen on DPSC characteristics, especially its effects on the relative expression levels of growth factors, VEGF-A and HGF.

Materials and methods

Human impacted third molar teeth were collected from healthy donors after obtaining an informed consent in accordance with the Helsinki Declaration and approval of the local ethics committee. The explant technique was used to initialize cell culture and further expansion *in vitro* was varied out in complete culture medium with passaging at 80 % confluence. Expression of surface antigens was quantified in DPSCs using the MSC Phenotyping kit (Miltenyi Biotec, Germany). Ibuprofen (Sigma, Germany) was dissolved in ethanol at 240 mM concentration. Cells were cultivated for 24h, 48h and 72h and treated with final concentration of 300μM ibuprofen. Control cells were treated with cultivation medium or 0,1 % ethanol as vehicle control. Total RNA was extracted from DPSCs in passage 9 using Tri reagent (Sigma-Aldrich) and phenol-chloroform extraction, with the verification of total RNA quantity with Qubit RNA XR Assay Kit (Thermo Fisher Scientific, USA). First-strand cDNA was prepared from total RNA using High-Capacity cDNA Reverse kit with RNase inhibitors (Thermo Fisher Scientific, USA) according to the manufacturer's protocol. Resulting cDNA was used as a template for quantitative real-time PCR (QuantStudio Real-Time PCR System) to determine

Table 1 | Primers and probes used in quantitative real-time polymerase chain reaction

target gene	accession number of Taqman gene expression assay
VEGF-A	Hs00900055_m1
HGF	Hs00300159_m1
GAPDH	Hs99999905_m1
GUSB	Hs00939627_m1

the expression level of the selected genes. Glyceraldehyd-3-phosphate dehydrogenase (GAPDH) and β-glucuronidase (GUSB) were used as housekeeping genes. All primers used in the study are listed in Table 1. All statistical analyses were performed using Microsoft Office Excel (2007) or GraphPad Prism version 5.0 (GraphPad Software, San Diego, California USA). Statistical comparisons were performed using the Student t test and the significance threshold was set at $p < 0.05$.

Preliminary results

Considering the evidence suggesting the involvement of NSAIDs in MSC-facilitated bone healing, we investigated the effects of 300μM ibuprofen on gene expression of VEGF-A and HGF in dental pulp stem cells (DPSCs). Our preliminary data suggest a significant influence of ibuprofen on the relative expression levels of VEGF-A and HGF.

Discussion and summary

Research and clinical application of stem cells in the craniomaxillofacial area reached several breakthroughs, however there are multiple issues that require investigation for successful clinical applications and effective bone regeneration. These issues include understanding the impact of commonly used anti-inflammatory drugs on transplanted stem cell characteristics, function and paracrine effects that are important for the regenerative process. Stem cells such as DPSCs can be readily isolated from patient teeth and applied in stem cell therapy. However, given the circumstances of dental treatment using stem cells including pain complications, it is necessary to study the effects of pharmacotherapy for its potential influence on the paracrine effects of stem cells and consequently bone regenerative processes. In the study of Chang et al. showed that anti-inflammatory drugs suppressed proliferation and arrest cell cycle of bone marrow mesenchymal stem cells from mice, but no cytotoxic effect was found. Moreover, no effect was found in the terms of osteogenic differentiation in these cells [11]. Results of Almawi et al. revealed regulation of osteogenic and chondrogenic marker genes in MSC cells by paracetamol and NSAIDs, except diclofenac where no effect was observed [13]. These results demonstrate the urgent need to further investigate the effects of NSAIDs on stem cell properties for successful clinical applications and effective bone regeneration.

References

1. Sui B-D, Hu C-H, Liu A-Q et al. Stem cell-based bone regeneration in diseased microenvironments: Challenges and solutions. Biomaterials 2019; 196: 18–30. Available from DOI: <https://doi.org/10.1016/j.biomaterials.2017.10.046>.

2. Almetti M, Ferrarotti F, Gamba MN et al. Regenerative Treatment of Periodontal Intrabony Defects Using Autologous Dental Pulp Stem Cells: A 1-Year Follow-Up Case Series. Int J Periodontics Restorative Dent 2018; 38(1): 51–58. Available from DOI: <https://doi.org/10.11607/prd.3425>.

3. Ferrarotti F, Romano F, Gamba MN et al. Human intrabony defect regeneration with micrografts containing dental pulp stem cells: A randomized controlled clinical trial. J Clin Periodontol 2018; 45(7): 841–850. Available from DOI: <https://doi.org/10.1111/jcpe.12931>.

4. Nakashima M, Iohara K, Murakami M et al. Pulp regeneration by transplantation of dental pulp stem cells in pulpitis: a pilot clinical study. Stem Cell Res Ther 2017; 8(1): 61. Available from DOI: <https://doi.org/10.1186/s13287-017-0506-5>.

5. Bauer SM, Bauer RJ, Velazquez OC. Angiogenesis, Vasculogenesis, and Induction of Healing in Chronic Wounds. Vasc Endovascular Surg 2005; 39(4): 293–306. Available from DOI: <https://doi.org/10.1177/153857440503900401>.

6. Sulpice E, Ding S, Muscatelli-Groux B et al. Cross-talk between the VEGF-A and HGF signalling pathways in endothelial cells. Biol Cell 2009; 101(9): 525–539. Available from DOI: <https://doi.org/10.1042/BC20080221>.

7. Malhotra A, Pelletier MH, Yu Y, Walsh WR. Can platelet-rich plasma (PRP) improve bone healing? A comparison between the theory and experimental outcomes. Arch Orthop Trauma Surg 2013; 133(2): 153–65. Available from DOI: <https://doi.org/10.1007/s00402-012-1641-1>.

Fig. 1 | Relative mRNA expression level of VEGF-A and HGF in DPSCs after pre-treatment with ibuprofen. Control cells were treated with cultivation medium (CON) or 0,1 % ethanol as vehicle control (C-IBU). Glyceraldehyd-3-phosphate dehydrogenase (GAPDH) and β-glucuronidase (GUSB) were used as housekeeping genes.

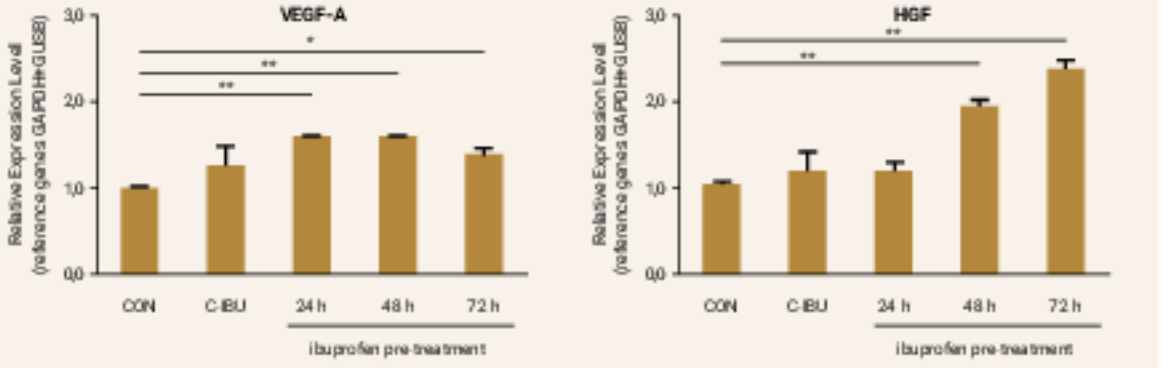

8. Zhai Q, Dong Z, Wang W et al. Dental stem cell and dental tissue regeneration. Front Med 2019; 13(2): 152–9. Available from DOI: <https://doi.org/10.1007/s11684-018-0628-x>.

9. Dominici M, Le Blanc K, Mueller I et al. Minimal criteria for defining multipotent mesenchymal stromal cells. The International Society for Cellular Therapy position statement. Cytotherapy 2006; 8(4): 315–317. Available from DOI: <https://doi.org/10.1080/14653240600855905>.

10. Jiang W, Xu J. Immune modulation by mesenchymal stem cells. Cell Prolif 2020; 53(1): e12772. Available from DOI: <https://doi.org/10.1111/cpr.12772>.

11. Chang J-K, Li C-J, Wu S-C et al. Effects of anti-inflammatory drugs on proliferation, cytotoxicity and osteogenesis in bone marrow mesenchymal stem cells. Biochem Pharmacol 2007; 74(9): 1371–1382. Available from DOI: <https://doi.org/10.1016/j.bcp.2007.06.047>.

12. Fu X, Tan T, Liu P. Regulation of Autophagy by Non-Steroidal Anti-Inflammatory Drugs in Cancer. Cancer Manag Res 2020; 12: 4595–4604. Available from DOI: <https://doi.org/10.2147/CMAR.S253345>.

13. Almaawi A, Wang H-T, Ciobanu O et al. Effect of Acetaminophen and Nonsteroidal Anti-Inflammatory Drugs on Gene Expression of Mesenchymal Stem Cells. Tissue Eng Part A 2013; 19(7–8): 1039–1046. Available from DOI: <https://doi.org/10.1089/ten.tea.2012.0129>.

Casus socialis: sociálny či medicínsky problém? Kazuistika

Casus socialis: social or medical problem? Case report

Matúš Halas, Boris Liščák, Milan Kokavec

Ortopedická klinika LF UK a NÚDCH, Bratislava

MUDr. Matúš Halas | matus.halas@nudch.eu | www.nudch.eu

Received | Doručené do redakcie | Doručeno do redakce 30. 1. 2022
Accepted | Prijaté po recenzii | Přijato po recenzi 10. 3. 2022

Abstrakt
Autori zhrnuli prípad 10-ročnej pacientky so súčasným výskytom vývojovej dysplázie bedrového kĺbu (DDH – Developmental Dysplasia of the Hip) a infantilnej idiopatickej skoliózy. Kazuistika zároveň popisuje komplikovaný terapeutický manažment pacientky v dôsledku zlého sociálno-ekonomického statusu a nedostatočnej spolupráce rodičov. Z týchto dôvodov došlo k významnej progresii nálezu s následnou potrebou konverzie na operačnú liečbu v 2 samostatných fázach.

Kľúčové slová: DDH – liečba – operačná liečba – skolióza – sociálno-ekonomický status

Abstract
The authors summarized a case of 10-year-old patient with developmental dysplasia of the hip (DDH) and infantile idiopathic scoliosis. The case report also describes the complicated therapeutic management of patient due to the poor socio-economic status and lack of cooperation of parents. As a result of non-compliance by the patient and parents, there was a significant progression with need to convert to surgical treatment in 2 separate phases.

Key words: DDH – scoliosis – socio-economic status – surgery – treatment

Úvod

Vývojová dysplázia bedrového kĺbu spája viaceré morfologické odchýlky a poruchy funkcie, ktoré sa v priebehu rastu dieťaťa vyvíjajú do fyziologického nálezu alebo do závažnej patológie [1]. Etiológia ochorenia je multifaktoriálna – medzi rizikové faktory zaraďujeme pozíciu v maternici (poloha koncom panvovým), ženské pohlavie, prvorodené dieťa a pozitívnu rodinnú anamnézu. Ochorenie býva často asociované aj s ďalšími deformitami ako napríklad metatarsus adductus a torticollis [2]. Incidencia ochorenia sa výrazne líši podľa rasy, použitej diagnostickej modality a veku pacienta v čase stanovenia diagnózy. Incidencia sa pohybuje od 0,06 u Afričanov až po 76,1 na 1 000 živonarodených detí u pôvodných Američanov [3]. Hlavným cieľom liečby DDH je dosiahnuť správne postavenie hlavy femuru v acetábule, s následným správnym vývojom všetkých častí bedrového kĺbu. U pacientov s včasne indikovanou konzervatívnou liečbou sú pozorované lepšie výsledky s menšou potrebou chirurgických výkonov [4].

Skolióza je definovaná ako laterálna deviácia normálnej vertikálnej línie chrbtice vo frontálnej rovine. Vykrivenie chrbtice do strany je spojené s rotačnými zmenami stavcov, ktoré generujú trojrozmerný charakter deformity. Je najčastejšou formou deformity chrbtice s prevalenciou v populácii asi 1–3 %, vo väčšej miere postihuje dievčatá ako chlapcov v pomere 2 : 1 [5]. Skoliózu môžeme rozdeliť na 3 základné typy – kongenitálnu, neuromuskulárnu a idiopatickú [6]. Idiopatický typ skoliózy je najčastejšou štrukturálnou formou skoliózy tvoriaci až 80 % všetkých prípadov, predpokladaná príčina vzniku je multifaktoriálna [5]. Vzhľadom na vek nástupu ochorenia môžeme idiopatické skoliózy rozdeliť na infantilný (vek nástupu 0 až 3 roky), juvenilný (3 až 10 rokov) a adolescentný typ

(po 10. roku života) [6]. Infantilná idiopatická skolióza predstavuje deformitu chrbtice, ktorá vzniká do 3. roku života dieťaťa, pričom tvorí približne 0,5 % z celkového počtu idiopatických skolióz [7]. Základom liečby pri tomto type skoliózy je sledovanie klinického stavu pacienta vzhľadom na spontánnu úpravu 90 % infantilných kriviek (resolventná infantilná idiopatická skolióza). V indikovaných prípadoch sa využíva na liečbu ortézovanie. V prípade neúspechu konzervatívnej terapie sú spôsoby operačnej liečby podobné ako pri vrodených typoch skolióz [5]. Infantilná idiopatická skolióza môže byť asociovaná s neuroaxiálnymi abnormalitami, plagiocefáliou, kongenitálnymi chorobami srdca, mentálnou retardáciou a vývojovou dyspláziou bedrových kĺbov (DDH) [7].

Kazuistika

10-ročná pacientka s anamnézou zlého socio-ekonomického statusu bola dlhodobo sledovaná a konzervatívne liečená rajónnym ortopédom pre DDH vpravo (boli indikované Pavlíkove remence) a pre bližšie nešpe-

Obr. 1 | Inveterovaná iliická luxácia pravého bedrového kĺbu a výrazná torakolumbálna dextrokonvexná skoliotická krivka s rotačnou zložkou. Archív autora

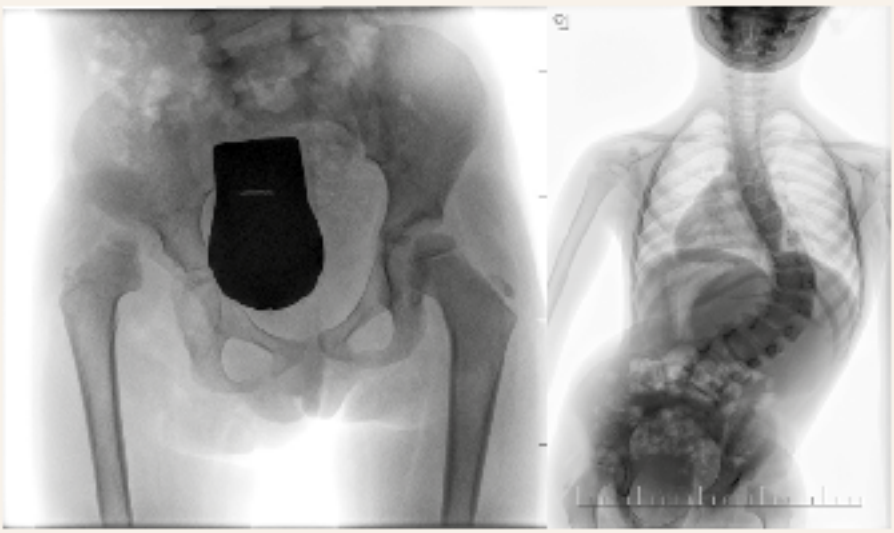

Obr. 2 | CT-vyšetrenie bedrových kĺbov a torakolumbálnej chrbtice s 3D-rekonštrukciou. Archív autora

cifikovanú infantilnú skoliózu (Kallabisova bandáž). Pacientka bola súčasne v sledovaní neurologickej ambulancie od novorodeneckého veku pre objektívny nález bližšie nešpecifikovanej centrálnej tonusovej poruchy (CTP). Podľa dostupných lekárskych správ bola pacientka pre zhoršujúci sa klinický nález vo veku 13 mesiacov odoslaná za účelom konzultácie na Ortopedickú kliniku LF UK a NÚDCH. Vzhľadom na spomínané zlé sociálne zázemie pacientky a nedostatočnú spoluprácu zo strany rodičov nebolo vyšetrenie realizované. Dieťa bolo následne vyšetrené na našej klinike vo veku 6 rokov s progresiou klinického nálezu. V klinickom obraze dominovalo napádanie na pravú dolnú končatinu s jej skrátením o viac ako 2 centimetre a výrazná skolióza. Na RTG-snímkach bola verifikovaná inveterovaná vysoká iliokí luxácia pravého bedrového kĺbu s dyspláziou acetábula a tvorbou neoacetábula, pri súčasne závažnej torakolumbálnej dextrokonvexnej skoliotickej krivke s rotačnou zložkou a uhlom zakrivenia približne 80 stupňov podľa Cobba (obr. 1). Na základe týchto nálezov bola u pacientky indikovaná hospitalizácia za účelom diagnostického doriešenia stavu. Počas hospitalizácie bolo pacientke doplnené neurologické a EMG-vyšetrenie, ktoré nepreukázalo patologický nález. Súčasne bolo doplnené zobrazenie magnetickou rezonanciou (MRI – Magnetic Resonance Imaging) miechy za účelom vylúčenia syndrómu pripútanej miechy. Pre lepšiu orientáciu a plánovanie operačných výkonov bolo doplnené vyšetrenie výpočtovou tomografiou (CT – Computed Tomography) bedrových kĺbov a torakolumbálnej chrbtice (obr. 2). Po skompletizovaní a zhodnotení výsledkov bola u pacientky indikovaná operačná liečba v 2 samostatných fázach. Vzhľadom na pretrvávajúcu nespoluprácu zo strany rodičov pacientky bol operačný výkon realizovaný až vo veku 8 rokov. V 1. dobe bola u pacientky vykonaná operácia na pravom bedrovom kĺbe – artrografia bedrového kĺbu s následnou tenotómiou adduktorov a acetabuloplastikou, doplnená skracovacou a derotačnou osteotómiou pravého femuru. Pravý bedrový kĺb bol dočasne fixovaný jedným Kirschnerovým drôtom a pacientke bola naložená sadrová spika na 7 týždňov (obr. 3). Nedostatočné dodržiavanie pooperačného režimu s dosťapovaním pacientky na sadrovú fixáciu viedlo k vzniku intraartikulárneho zalomenia Kirschnerovho drôtu (obr. 4). Vzhľadom na nález bol indikovaný revízny výkon s otvorením kĺbneho puzdra a extrakciou drôtu. Pacientka bola doliečovaná v Atlanta dlahe po dobu 3 týždňov s následnou rehabilitáciou. Následne bola v druhej fáze u dieťaťa plánovaná operačná liečba skoliózy. Na predoperačných RTG-snímkach bola viditeľná mierna progresia nálezu, pričom hlavná skoliotická krivka v torakolumbálnej oblasti s vrcholom krivky v oblasti stavcov Th12-L1 dosahovala uhol zakrivenia približne 90 stupňov podľa Cobba a proximálna torakálna krivka 40 stupňov podľa Cobba (obr. 5). Vzhľadom na nízky vek pacientky a na základe RTG a klinického nálezu bola indikovaná operácia systémom „rastúcich tyčí" (SGGS – Shilla Growth Guidance System), obr. 5. Počas výkonu bola súčasne extrahovaná dlaha z proximálneho femuru. V pooperačnom období bol odporučený dočasný korzet a rehabilitačná liečba. Kontrolné

Obr. 3 | Peroperačná RTG-snímka. Archív autora

Obr. 4 | Zalomenie Kirschnerovho drôtu intraartikulárne. Archív autora

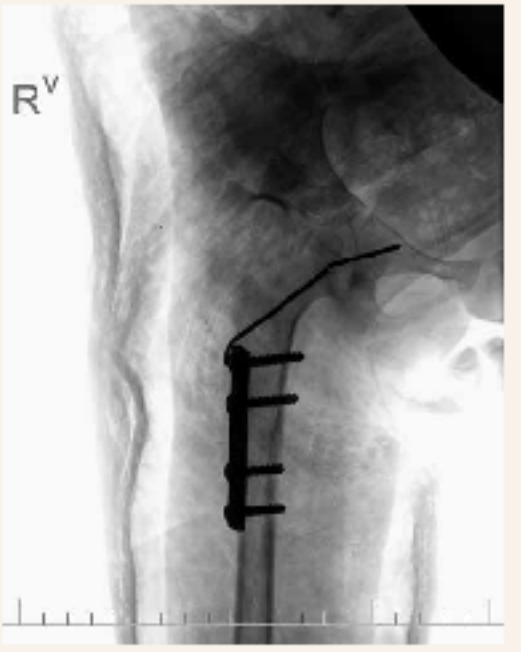

RTG-vyšetrenie po 8 mesiacoch od operačného výkonu bolo s nálezom miernej straty korekcie, ktorá bola hodnotená ako primeraná rastu dieťaťa (obr. 6). Pri poslednej kontrole vo veku 10 rokov (t.j. 1,5 roka od operačného výkonu) bol klinický a RTG-nález u pacientky vzhľadom na prvotný predoperačný stav uspokojivý (obr. 7). Na RTG-snímkach je viditeľná mierna migrácia (pull-out) distálnej skrutky vpravo (obr. 8). Pri klinickom vyšetrení bola pacientka plne mobilná, bez výraznejších obmedzení, avšak vzhľadom na habitus pacientky je prítomná podkožná prominencia oboch skrutiek vpravo. Pacientka nie je limitovaná v bežných aktivitách (lezie po stromoch, robí kotrmelce, je pohybovo mimoriadne aktívna). Na RTG bedrových kĺboch je zreteľné pretrvávanie dysplázie acetábula vpravo, ale s dobrou centráciou hlavy femuru (obr. 8). V klinickom náleze pretrváva skrátenie pravej dolnej končatiny o približne 2 cm, obmedzenie abdukcie o približne polovicu a rotácii o približne tretinu v porovnaní s kontralaterálnou stranou. Skrátenie pravej dolnej končatiny je uspokojivo korigované orto-

Obr. 5 | RTG-snímka pred a po operačnom výkone. Archív autora

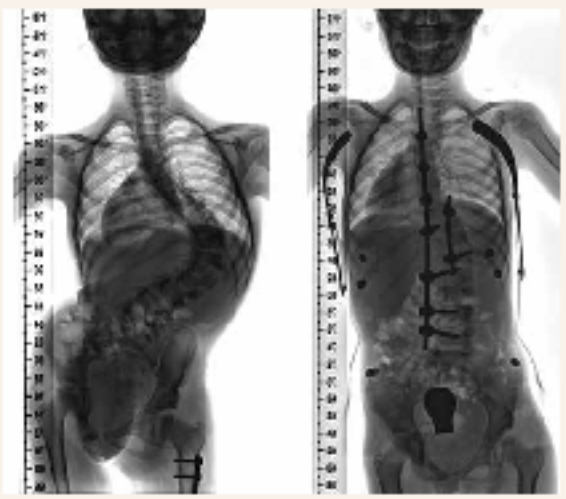

Obr. 6 | RTG-snímky 8 mesiacov od operačného výkonu na chrbtici. Archív autora

Obr. 7 | Klinický nález u pacientky 1,5 roka od operačného výkonu na chrbtici. Archív autora

Obr. 8 | RTG-snímky pacientky pri poslednej kontrole vo veku 10 rokov. Archív autora

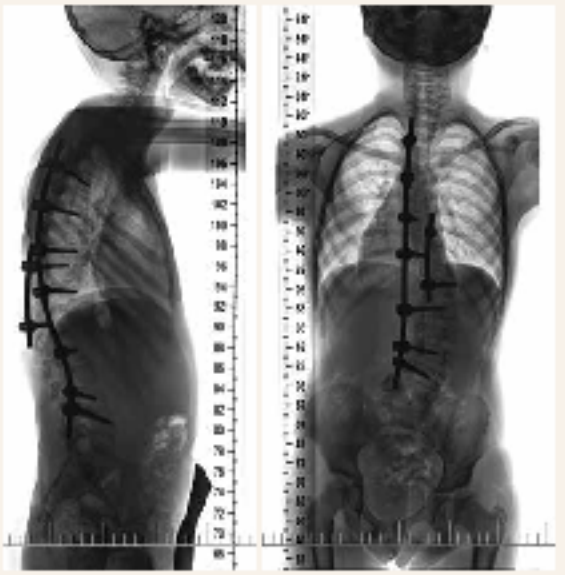

pedickou obuvou. Súčasný klinický a RTG-nález je nateraz u pacientky hodnotený ako vyhovujúci.

Diskusia

Segreto et al sa v rozsiahlej retrospektívnej štúdii zamerali na hodnotenie súčasného výskytu DDH u pacientov s infantilnou idiopatickou skoliózou, resp. EOS (Early Onset Scoliosis). Potvrdili vyššie riziko incidencie DDH u pacientov s EOS a adolescentnou idiopatickou skoliózou (AIS) ako v bežnej populácii, pričom u EOS je riziko viac ako 2-násobné v porovnaní s AIS (percentuálne sa DDH u EOS vyskytla v 3,9 % prípadov a u ASI to bolo 1,8 % prípadov). Medzi EOS zaraďujeme okrem infantilných idiopatických skolióz a juvenilných idiopatických skolióz aj kongenitálne, syndrómové a neuromuskulárne s nástupom pred 10. rokom života pacienta [8]. Pri retrospektívnom hodnotení pacientov s EOS vyšetrených na našej klinike v rokoch 04/2011–04/2021 sa u 149 sledovaných a liečených prípadoch vyskytla DDH ako komorbidita len u 2 pacientov, čo predstavuje približne 1,34 %. Len v jednom z uvedených prípadov bolo potrebné pristúpiť k operačnej liečbe. Samotnú incidenciu DDH vo svojej prospektívnej štúdii hodnotili Kokavec et al [9]. Sonografické vyšetrenie bedrových kĺbov realizovali u 4 356 novorodencov, pričom prvotná patológia bola identifikovaná u 301 bedrových kĺbov. Pri ďalšom sledovaní pacientov došlo v 280 prípadoch k spontánnej úprave stavu do 1 roka života bez nutnosti ďalšej liečby. Skutočná incidencia DDH bola stanovená na 4,8 na 1 000 bedrových kĺbov [9]. Na základe publikovaných štúdií a po zhodnotení nášho súboru pacientov je riziko súčasného výskytu DDH a EOS relatívne vysoké.

Švec et al vo svojej publikácii opisujú prípad, kedy napriek platnému metodickému usmerneniu MZ SR o sonografickom skríningu bedrových kĺbov došlo u 5-ročnej pacientky k stanoveniu diagnózy DDH s vysokou bilaterálnou luxáciou bedrových kĺbov až vo veku 5 rokov. Tento prípad potvrdzuje dôležitosť dôsledného dodržiavania platných usmernení a postupov pri diagnostike a liečbe jednotlivých ochorení [10].

Nedomová et al vo svojej publikácii približujú náročnosť operačnej liečby skoliózy s potrebou multiodborovej spolupráce ortopéda, neurológa a neurofyziológa. Hlavným predpokladom úspešného operačného výkonu je dôkladná predoperačná príprava, správne vedená celková anestéza, peroperačný neurofyziologický monitoring a intenzívna pooperačná starostlivosť [11].

Záver

Záverom treba zdôrazniť, že celková liečba pacientky ešte nie je ukončená. Po dosiahnutí kostnej zrelosti je potrebný revízny výkon na chrbtici s extrakciou dočasnej spinálnej konštrukcie a s jej konverziou na fúziu (definitívnu montáž). V prípade nálezu na pravom bedrovom kĺbe ide o preartrózu, s vysokou pravdepodobnosťou potreby ďalších operačných výkonov a s perspektívou implantácie endoprotetickej náhrady v dospelom veku. Kazuistika súčasne poukazuje na vplyv sociálno-ekonomického statusu pacientov na kvalitu a efektivitu liečby. Nedostatočná spolupráca pacientov, resp. rodičov pri zlých sociálnych podmienkach sa častokrát podieľa na neskorom začiatku, resp. nesprávnom vedení liečebného procesu s následnou potrebou rozsiahlych operačných výkonov. Komplikovaná liečba vrátane následnej rehabilitačnej starostlivosti predstavuje súčasne zvýšenie celkových nákladov na zdravotnú starostlivosť o pacienta. Preto pri zvažovaní samotnej liečby je tak potrebné nielen hodnotenie klinického obrazu, ale aj posúdenie sociálno-ekonomických aspektov u každého pacienta.

Literatúra

1. Kokavec M, Frištáková M, Hajduová E et al. Možnosti diagnostiky a liečby vývojovej dysplázie bedrových kĺbov u novorodencov. Pediatr Prax 2012; 12(2): 50–52.
2. Yang S, Zusman N, Lieberman E et al. Developmental Dysplasia of the Hip. Pediatrics 2019; 143(1): e20181147. Dostupné z DOI: <http://dx.doi.org/10.1542/peds.2018-1147>.
3. Nanchagopal T, De Cicco FL. Developmental Dysplasia Of The Hip. In: StatPearls. StatPearls Publishing; 2021. Dostupné z WWW: <http://www.ncbi.nlm.nih.gov/books/NBK563157/>.
4. Vaquero-Picado A, González-Morán G, Garay EG et al. Developmental dysplasia of the hip: update of management. EFORT Open Rev 2019; 4(9): 548–556. Dostupné z DOI: <http://dx.doi.org/10.1302/2058-5241.4.180079>.

5. Šimko P, Haruštiak S, Kothaj P et al. Princípy chirurgie Vb. 1. vydanie. Tovarníky : Prima-print, 2019; 781–1770. ISBN 9788089017102.

6. Burton MS. Diagnosis and Treatment of Adolescent Idiopathic Scoliosis. Pediatric Annals 2013; 42(11): e233-e237. Dostupné z DOI: <http://dx.doi.org/10.3928/00904481-20131022-09>.

7. Janicki JA, Alman B. Scoliosis. Review of diagnosis and treatment. Paediatr Child Health 2007; 12(9): 771–776. Dostupné z DOI: <http://dx.doi.org/10.1093/pch/12.9.771>.

8. Segreto FA, Vasquez-Montes D, Brown AE et al. Incidence, trends, and associated risks of developmental hip dysplasia in patients with Early Onset and Adolescent Idiopathic Scoliosis. J Orthop 2018; 15(3): 874–877. Dostupné z DOI: <http://dx.doi.org/10.1016/j.jor.2018.08.015>.

9. Kokavec M, Blaiik V. Developmental dysplasia of the hip. Prevention and real incidence. Bratisl Lek Listy 2007; 108(6): 251–254.

10. Švec A, Liščák B, Trepáč M et al. Bilaterálna traumatická luxácia bedrových kĺbov po autonehode? Acta Chir Orthop Traumatol Cech 2019; 86(5): 368–371.

11. Neclomová B, Liščák B, Kokavec M. Špecifiká celkovej anestézie u detského pacienta pri operačnej liečbe deformít chrbtice. Pediatr Prax 2021; 22(1): 14–18.

Chondroblastóm femuru – benígny nádor s potenciálne vážnymi následkami: kazuistika

Chondroblastoma of the femur a benign tumor with potentially serious consequences: a case report

Pavol Rendek[1], Milan Kokavec[1], Petr Chládek[2]

[1]Ortopedická klinika LF UK a NÚDCH, Bratislava
[2]Ortopedické oddělení, Vršovická Zdravotní a.s., Praha

MUDr. Pavol Rendek | rendek.ortopedia@gmail.com | www.nudch.eu

Received | Doručené do redakcie | Doručeno do redakce 18. 1. 2022
Accepted | Prijaté po recenzii | Přijato po recenzi 10. 3. 2022

Abstrakt
Chondroblastóm je vzácny benígny kostný nádor najčastejšie lokalizovaný v epifýze. Tvorí približne 1 % všetkých benígnych kostných tumorov. Vyskytuje sa hlavne u mladých pacientov s maximom výskytu v druhej dekáde života. Klinicky sa manifestuje bolesťou a obmedzením hybnosti postihnutého kĺbu. Jedná sa o histologicky benígnu afekciu, vyznačuje sa však agresívnym rastom, deštruuje okolie (spongióznu kosť, kortiku aj kĺbnu chrupavku) a môže expandovať intraartikulárne. Nádorové bunky produkujú cytokíny, ktoré sú dôvodom perilezionálnych inflamačných reakcií, ako je kostný edém, alebo výrazná synovitída v prípade intraartikulárnej propagácie. Približne v 20 % lokálne recidivuje aj napriek terapii. V práci publikujeme prípad 15-ročného chlapca s chondroblastómom proximálneho femuru. Po histologizácii bol ošetrený pomocou prístupu SHD (Surgical Hip Dislocation), ktorý umožňuje pomocou luxácie kĺbu ošetriť postihnutú hlavu stehennej kosti bez porušenia nutritívnych ciev. Po radikálnej exkochleácii a lokálnej chemoproteolýze bol defekt vyplnený parciálne resorbovateľným kostným cementom. Od operácie je pacient v sledovaní 1 rok s klinicky aj roentgenologicky dobrým výsledkom.

Kľúčové slová: chondroblastóm – proximálny femur – riadená luxácia bedra

Abstract
Chondroblastoma is a rare benign bone tumor, most often located in an epiphysis. It represents about 1 % of all benign bone tumors. Chondroblastoma is typical for young patients and occurs most often in the second decade of life. Clinical presentation consists of pain and restriction of movement in the affected joint. Histology shows a benign type of tumor, which can however grow aggressively and destroy its surroundings (spongiosa, cortical bone and joint cartilage) and expand into the joint cavity. Tumor cells produce cytokines, which are responsible for inflammatory processes occurring around the tumor such as bone edema or prominent synovitis in case of intraarticular growth. In 20 % of cases, we see a relapse despite treatment. In this article we present the case of a 15-year-old boy with a proximal femur chondroblastoma. After the initial biopsy, the tumor was treated surgically via surgical hip dislocation, which allows treatment of the femoral head without compromising nutritional blood vessels. After a radical excochleation and local chemoproteolysis, the defect was filled with partially resorbable bone cement. The patient has been monitored for a year now with a good clinical and radiological outcome.

Key words: chondroblastoma – proximal femur – surgical hip dislocation

Úvod

Chondroblastóm je vzácny benígny tumor vyskytujúci sa ako solitárne ložisko hlavne v dlhých kostiach u skeletálne nezrelých detí či adolescentov. Tvorí približne 1 % všetkých benígnych kostných tumorov. Maximum výskytu je v druhej dekáde, pomer mužov k ženám je 2 : 1 [1]. Typicky je lokalizovaný v epifýze dlhých kostí, hlavne proximálna tibia a femur, distálny femur a proximálny humerus [2, 3].

Klinicky sa manifestuje bolesťou a obmedzením hybnosti postihnutého kĺbu. V niektorých prípadoch môže byť prítomná aj náplň kĺbu, synovitída, atrofia svalstva a zriedka je to aj palpačne overiteľná tumorózna masa. V prípade postihnutia dolnej končatiny je symptómom krívanie.

Radiologicky nachádzame dobre ohraničené lytické ložisko, väčšinou excentricky uložené, guľovitého tvaru. Priemer býva 3–6 cm [4]. Môžu byť zobraziteľné centrálne radiodenzné kalcifikácie. MRI môže zobraziť priľahlý kostný edém, či synoviálnu reakciu a kĺbny výpotok [5,6].

Histologicky je chondroblastóm benígny tumor ostro ohraničený od zdravého kostného tkaniva. Makroskopicky ho tvorí mäkký, šedožltý materiál s malými kalcifikáciami. Môžu byť prítomné nekrózy. Mikroskopicky sa skladá zo stredne veľkých bunkových elementov okrúhleho polygonálneho tvaru s eozinofilnou cytoplazmou, jadrá sú malé, s občasnými mitózami bez atypií. Vo väčšine prípadov nachádzame ostrovčeky diferencovaného chrupavčitého tkaniva [7].

Obr. 1 | Vľavo: CT-snímka ukazuje lytické ložisko, dobre ohraničené, centrálne prítomné kalcifikácie. Vpravo: MRI so zápalovými zmenami v bedrovom kĺbe a výrazným kostným edémom krčku stehennej kosti. Archív autora

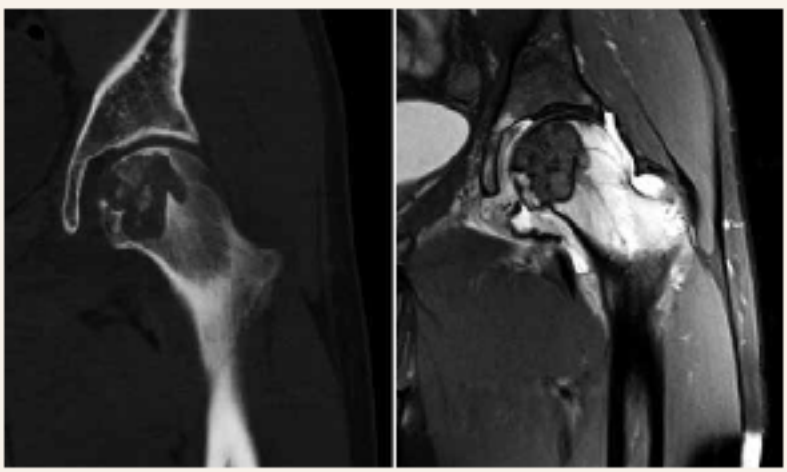

Obr. 2 | Vľavo po exkochleácii a chemickej proteolýze. Vpravo po výplni. Archív autora

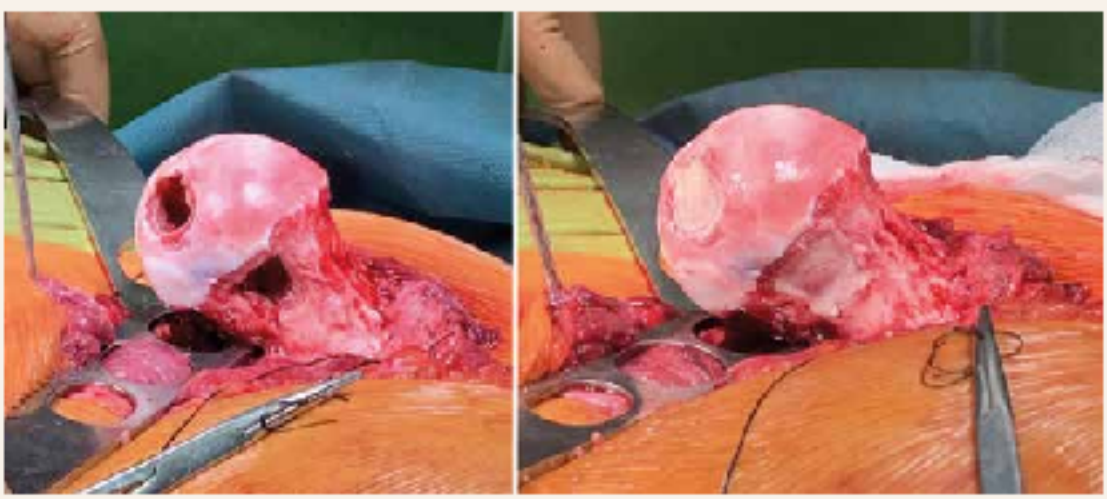

Obr. 3 | Vľavo: pacient pred extrakciou osteosyntetického materiálu. Vpravo: 12 mesiacov od operácie, po extrakcii skrutiek. Archív autora

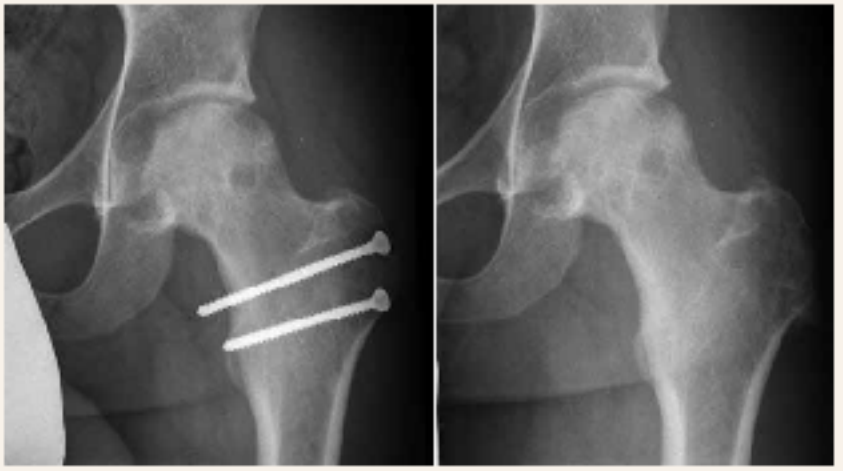

Terapeutický postup histologicky verifikovaného chondroblastómu pozostáva z radikálnej exkochleácie, chemoproteolýzy a výplne kostnými štepmi, alebo inou vhodnou náhradou. Ako proteolytické činidlá je možné použiť fenol a etanol v koncentrácii 90 %. Po dôkladnom chemickom ošetrení okrajov exkochleovanej dutiny nasleduje výplň bioresorbovateľným kostným cementom, neresorbovateľným kostným cementom, alebo kostnými štepmi [8]. Napriek terapii sa udáva približne 20% lokálna rekurencia ochorenia [9].

Kazuistika

15-ročný chlapec odoslaný na ortopedickú ambulanciu pre bolesť ľavého bedra a ingviny trvajúcu 6 mesiacov. Pacient mal klinicky s výrazné krívanie a výrazné obmedzenie hybnosti. Flexia v bedre bola do 85 stupňov, rotácie len naznačené, sprevádzané bolesťou. Sonografické vyšetrenie ukázalo náplň bedrového kĺbu s hypertrofickou synovitídou. Na RTG-snímke bola prítomná lytická lézia v oblasti hlavy ľavého femuru. Počas hospitalizácie sme doplnili CT-vyšetrenie (výpočtová tomografia/Computed Tomography) a MRI-vyšetrenie (obr. 1), na ktorom bolo preukázané ohraničené ložisko s transfyzárnou propagáciou. MRI so známkami synovitídy a intraartikulárneho výpotku. Následné bioptické vyšetrenie verifikovalo diagnózu chondroblastómu.

Bolo indikované operačné ošetrenie nálezu pomocou štandardného SHD (Surgical Hip Dislocation) prístupu s osteotómiou veľkého trochantéru za šetrenia nutritívnych ciev. Po luxácii bedra nachádzame na hlave stehennej kosti aj v acetabule chrupavku dobrej kvality bez výraznejších defektov. Jediný defekt chrupavky bol subfoveálne na hlave femuru. Po radikálnej exkochleácii ložiska ošetrujeme chemoproteolýzou okraje (fenol, etanol 90 %). Na výplň používame parciálne vstrebateľný osteokonduktívny kostný cement s hydroxyapatitom (obr. 2).

Pacient absolvoval rehabilitáciu s obmedzením aktívnej abdukcie 6 týždňov pooperačne. Po 8 mesiacoch podstúpil extrakciu skrutiek fixujúcich veľký trochanter. 12 mesiacov po operácii je pacient klinicky s výborným výsledkom, chodí bez ťažkostí, flektuje bedro cez 120 stupňov, má symetrické rotácie okolo 30 stupňov. Roentgenologicky s dobrou výškou kĺbnej chrupavky, ale s možnou známkou lokálnej recidívy – malé cystické prejasnenie v centrálnej časti krčku (obr. 3).

Diskusia

Vzhľadom na fakt, že chondroblastóm je vzácny kostný tumor, jeho liečba by mala byť sústredená do centier so skúsenosťou v ošetrovaní lézií tohto typu.

Špecifikum ošetrenia hlavy stehennej kosti je nutnosť dobrej vizualizácie pri ošetrení a zachovanie jej cievneho zásobenia. Nutritívne cievy sú vetvami a. circumflexa femoris media, ktorá vystupuje kraniálne za šľachou m. obturator externus, preniká kĺbnym púzdrom a cez Weilbrechtove retinakulá sa subkapitálne vnára do skeletu. Prístup riadenej luxácie bedrového kĺbu poskytuje obe tieto výhody – vizualizáciu aj zachovanie ciev. Okrem toho výborne zachováva klinickú funkčnosť bedrového kĺbu vďaka ponechaniu intaktnej vasto-gluteálnej manžety.

Aj napriek starostlivému ošetreniu miesta procesu dochádza relatívne často k lokálnym recidívam. Pri pacientovi v našej kazuistike bude na potvrdenie, alebo vyvrátenie prítomnosti recidívy potrebný ešte dlhší čas na sledovanie. V prípade expanzie malého centrálneho prejasnenia krčku bude indikované ďalšie zobrazovacie vyšetrenie, ev. jeho ošetrenie.

Záver

V prípade liečenia vzácnych kostných afekcií, akou je aj chondroblastóm, je nevyhnutná rýchla diagnostika zobrazovacími metódami a histologické vyšetrenie. Zároveň je vhodné skrátiť čas medzi histológiou a finálnym ošetrením pri rýchlo rastúcich ložiskách. Nebezpečenstvo z omeškania predstavuje poškodenie kĺbu indukovaným zápalom, prípadne deštrukciu kĺbnych plôch expanziou samotného procesu. Lokálne ošetrenie musí byť veľmi starostlivé, zároveň je ideálne čo najviac šetriť okolité štruktúry kĺbu, aby nebola narušená ich funkcia.

Literatúra

1. Kurt AM, Unni KK, Sim FH et al. Chondroblastoma of bone. Hum Pathol 1989; 20(10): 965–976. Dostupné z DOI: <http://dx.doi.org/10.1016/0046-8177(89)90268-2>.

2. Xu H, Nugent D, Monforte HL et al. Chondroblastoma of bone in the extremities: a multicenter retrospective study. J Bone Joint Surg Am 2015; 97(11): 925–931. Dostupné z DOI: <http://dx.doi.org/10.2106/JBJS.N.00992>.

3. Bloem JL, Mulder JD. Chondroblastoma: a clinical and radiological study of 104 cases. Skeletal Radiol 1985; 14(1): 1–9. Dostupné z DOI: <http://dx.doi.org/10.1007/BF00361187>.

4. de Silva MVC, Reid R. Chondroblastoma: varied histological appearance, potential diagnostic pitfalls, and clinicopathologic features associated with local recurrence. Ann Diagn Pathol 2003; 7(4): 205–213. Dostupné z DOI: <http://dx.doi.org/10.1016/s1092-9134(03)00048-0>.

5. Oxtoby JW, Davies AM. MRI characteristics of chondroblastoma. Clin Radiol 1996; 51(1): 22–26. Dostupné z DOI: <http://dx.doi.org/10.1016/s0009-9260(96)80213-3>.

6. Uchikawa C, Shinozaki T, Nakajima T et al. Cytokine Synthesis by Chondroblastoma: Relation to Local Inflammation. J Orthop Surg (Hong Kong) 2009; 17(1): 56–61. Dostupné z DOI: <http://dx.doi.org/10.1177/230949900901700113>.

7. Chen W, DiFrancesco LM. Chondroblastoma: An Update. Arch Pathol Lab Med 2017; 141(6): 867–871. Dostupné z DOI: <http://dx.doi.org/5858/arpa.2016-0281-RS>.

8. Lin PP, Thenappan, Arun BS et al. Treatment and Prognosis of Chondroblastoma. Clin Orthop Relat Res 2005; 438: 103–109. Dostupné z DOI: <http://dx.doi.org/10.1097/01.blo.0000179591.72844.c3>.

9. Turcotte RE, Kurt A-M, Sim FH et al. Chondroblastoma. Hum Pathol 1993; 24(9): 944–949. Dostupné z DOI: <http://dx.doi.org/10.1016/0046-8177(93)90107-r>.

Výber z najnovších vedeckých informácií v osteológii

Latest research and news in osteology

Emőke Šteňová

I. interná klinika LF UK a UNB, Nemocnica Staré Mesto, Bratislava

doc. MUDr. Emőke Šteňová, PhD. | stenova3@uniba.sk | www.unb.sk

Received | Doručené do redakcie | Doručeno do redakce 26. 2. 2022

Exogénny melatonín zabraňuje úbytku kostnej hmoty pri diabetes mellitus 1. typu pravdepodobne inhibíciou starnutia

Gong Z, Da W, Tian Y et al. Exogenous melatonin prevents type 1 diabetes mellitus-induced bone loss, probably by inhibiting senescence. Osteoporos Int 2022; 33(2): 453–466. Dostupné z DOI: <http://doi: 10.1007/s00198–021–06061–8>.

Starnutie hrá pravdepodobne dôležitú úlohu v patofyziológii straty kostnej hmoty indukovanej ochorením diabetes mellitus 1. typu (DM1T). U týchto pacientov je hustota kostného minerálu (BMD – Bone Mineral Density) znížená cca o 22–37 % a zmeny sú výraznejšie pri dlhšom trvaní ochorenia. Dlhodobá hyperglykémia a vplyv konečných produktov pokročilej glykácie vedú k osteoporóze a zlomeninám. Morbidita a mortalita sú závažnejšie u pacientov s DM1T ako u nediabetických pacientov. Štúdie na zvieratách poukázali na úlohu starnutia pri vzniku diabetickej osteoporózy, podľa ktorých DM podporuje starnutie, znižuje kostný obrat a následne zhoršuje zmeny v kostiach starších myší. Humánne in vitro štúdie svedčia pre zvýšený podiel starnúcich buniek medzi mezenchymálnymi kmeňovými bunkami (MSC – Mesenchymal Stem Cells) u pacientov s DM1T, rovnako je vyšší podiel starnúcich buniek medzi MSC kultivovanými za podmienok s vysokým obsahom glukózy. V posledných desatročiach sa množia dôkazy o pozitívnom efekte melatonínu na starnutie tým, že bráni oxidačnému stresu, zápalu a mitochondriálnej dysfunkcii. BMD krčka stehennej kosti a chrbtice u žien po menopauze s osteopéniou sa po ročnej liečbe melatonínom zvyšovala v závislosti od dávky.

Autori tejto práce vyslovili hypotézu, že podávanie melatonínu môže zabrániť starnutiu vyvolanému hyperglykémiou u DM1T a ochranné účinky melatonínu proti starnutiu môžu hrať kľúčovú úlohu pri prevencii osteoporózy. Išlo o štúdiu na myšiach s akvirovaným diabetom s príjmom melatonínu po dobu 2 mesiacov a bez tejto liečby.

Podľa výsledkov štúdie celkový proteín extrahovaný z myších stehenných kostí odhalil, že melatonín zabránil starnutiu u myší s DM1T. Výsledky mikro CT-vyšetrenia preukázali lepšie parametre kostnej hmoty v skupine užívajúcej melatonín v porovnaní s kontrolnou skupinou. Autori realizovali aj in vitro výskum v prostredí hyperglykémie pomocou buniek MC3T3-E1, ktoré sú preosteoblasty so schopnosťou diferenciácie. Melatonín zabránil nadmernej produkcii reaktantov oxidačného stresu, poškodeniu DNA, hypoproliferácii a starnutiu buniek MC3T3-E1, podporoval proliferáciu buniek MC3T3-E1 a zvýšil hladiny proteínov súvisiacich s osteogenézou.

Táto práca poukázala na protektívny efekt a základné mechanizmy melatonínu pri strate kostnej hmoty indukovanej DM1T. Fokusovanie na otázky starnutia pri diabetickej osteoporóze môže viesť k novým objavom o patomechanizme tejto komplikácie DM1T.

Zvýšený krvný tlak, antihypertenzíva a kosť

Canoy D, Harvey NC, Prieto-Alhambra D et al. Elevated blood pressure, antihypertensive medications and bone health in the population: revisiting old hypotheses and exploring future research directions. Osteoporos Int 2022; 33(2): 315–326. Dostupné z DOI: <http://doi: 10.1007/s00198–021–06190–0>.

Krvný tlak (TK) a metabolizmus kosti majú pravdepodobne spoločné znaky fyziologickej regulácie. Pokles hladiny TK a užívanie antihypertenzív môžu byť spojené so zvýšeným rizikom pádov, a najmä u starších pacientov aj so zlomeninou. Predpokladá sa aj súvislosť medzi

hypertenziou a nízkou hustotou kostti (BMD), pravdepodobne v dôsledku straty vápnika pozorovanej u ľudí so zvýšeným TK. Tieto zistenia boli do značnej miery založené na observačných štúdiách bez jednoznačného dôkazu príčinnej súvislosti. Demografický trend starnutia podčiarkuje dôležitosť pochopenia úlohy zvýšeného TK v etiológii osteoporózy a jej dôležitého klinického následku – zlomeniny kostí, keďže stabilizácia normálnych hodnôt TK by mohla hrať úlohu pri udržiavaní optimálneho zdravia kostí v populácii.

Niektoré mechanizmy zúčastňujúce sa v patofyziológii aterosklerózy, vaskulárneho ochorenia a osteoporózy môžu zahŕňať zmeny v regulačných mechanizmoch zapojených do metabolizmu vápnika a homeostázy, stimulácie zápalovej reakcie a aktivácie sympatického nervového systému. Špecifické triedy antihypertenzív môžu tiež ovplyvniť BMD rôznymi patomechanizmami. Často predpisované tiazidové diuretiká môžu modulovať homeostázu vápnika jeho zníženým vylučovaním močom až o 40 %. Ich ďalšie účinky so zásahom do kostného metabolizmu sú stimulácia diferenciácie osteoblastov a zvýšené vychytávanie vápnika v kostiach inhibíciou kotransportéra chloridu sodného citlivého na tiazidy, ktorý je exprimovaný v ľudských osteoblastoch. Naopak, užívanie slučkových diuretík je spojené so zvýšeným vylučovaním vápnika močom a zvýšením hladiny parathormónu a alkalickej fosfatázy špecifickej pre kosť, čo by mohlo viesť k zvýšenej osteoresorpcii. Liečba diuretikami spôsobuje často nyktúriu, čo zvyšuje pravdepodobnosť pádu alebo zlomenín, najmä u starších pacientov. Predpokladá sa, že betablokátory inhibujú osteoklastickú aktivitu, a tým znižujú kostnú resorpciu. Systém renín-angiotenzín-aldosterón má nielen systémové účinky, ale aj lokálny vplyv vo viacerých tkanivách vrátane kostí, čo by mohlo vysvetliť účinky inhibítorov angiotenzín konvertujúceho enzýmu (ACEI) so zlepšením BMD. Podobný efekt blokátorov receptora angiotenzínu II (ARB) nebol pozorovaný. Viaceré observačné štúdie skúmali asociáciu užívania antihypertenzív so stratou kostnej hmoty a fraktúrami. Aj keď sú výsledky často nekonzistentné, predpokladajú protektívny efekt na BMD a zníženie fraktúr v prípade skupiny tiazidových diuretík, betablokátorov a ACEI. Kľučkové diuretiká zvyšujú riziko osteoporotickej zlomeniny. Dôkazy o vplyve ARB a kalciových blokátorov sú minimálne.

Väčšina informácií o vplyve hypertenzie a antihypertenzív na metabolizmus kostí sú založené na výsledkoch pozorovacích štúdií, pričom len niekoľko z nich použilo prospektívny dizajn štúdie. Keďže hypertenzia, osteoporóza a zlomeniny sú ovplyvnené podobnými faktormi, ako je vek, habitus, úroveň fyzickej aktivity a súbežné chronické ochorenia, analýza parametrov na dôkaz príčinnej súvislosti medzi zvýšeným krvným tlakom a kostou je náročná. Kombinácia výsledkov epidemiologických, genetických a randomizovaných štúdií by mohla viesť k podrobnejšiemu pochopeniu dôležitosti kontroly hladín TK na zlepšenie zdravia kostí populácie.

Hodnotenie zlomenín stavcov ako skríning osteoporózy u postmenopauzálnych žien a nákladovosť rôznych metodík

Yang J, Cosman F, Stone PW et al. Vertebral fracture assessment (VFA) for osteoporosis screening in US postmenopausal women: is it cost-effective? Osteoporos Int 2020; 31(12): 2321–2335. Dostupné z DOI: <http://doi: 10.1007/s00198–020–05588–6>.

Vertebrálne fraktúry (VF) vzniknuté na podklade osteoporózy sú zodpovedné za zvýšenú morbiditu a mortalitu, ako aj zníženú kvalitu života. Aktualizované údaje z National Health and Nutrition Examination Survey (NHANES) ukázali, že prevalencia VF sa vekom zvyšuje: z viac ako 5 % u osôb starších 60 rokov až na 11 % u osôb vo veku 70–79 rokov a 16–21 % u osôb vo veku ≥ 80 rokov. U žien po menopauze sa riziko osteoporotických zlomenín zdvojnásobuje každých 7–8 rokov. Prevalentná VF je rizikovým faktorom pre následné zlomeniny u neliečených pacientov. Prítomnosť ≥ 1 VF zvyšuje riziko vzniku novej VF v priebehu 1 roka 5-násobne v porovnaní s výskytom u jedincov bez prevalentných VF. Napriek týmto faktom pacienti s VF zostávajú nedostatočne diagnostikovaní aj liečení. Viac ako dve tretiny pacientov s asymptomatickými VF sa nikdy nedostanú k lekárskej starostlivosti a sú diagnostikované náhodne. Konvenčné RTG-snímky torakolumbálnej chrbtice sa považujú za najpresnejší spôsob identifikácie a potvrdenia prítomnosti zlomenín stavcov. Potenciálnou alternatívou je denzitometrické vyšetrenie celej chrbtice na posúdenie vertebrálnych fraktúr (VFA – Vertebral Fracture Assessment). VFA len pridáva niekoľko minút k času potrebnému na vykonanie merania a jeho silnou stránkou je minimálna radiačná záťaž a nízka cena.

Cieľom štúdie bolo vyhodnotiť nákladovú efektívnosť VFA ako skríningového nástroja na zníženie rizika zlomenín v budúcnosti u žien žijúcich v komunite v USA vo veku ≥ 65 rokov. Autori porovnávali 5 stratégií: žiadny skrining, len centrálna DXA, len VFA, centrálna DXA nasledovaná VFA, ak T-skóre krčka stehnovej kosti (FN-T) ≤ – 1,5, alebo ak FN-T ≤ – 1,0. Predpokladala sa liečba perorálnymi bisfosfonátmi počas 5 rokov. Ako výsledné meradlo sa použili prírastkové pomery nákladovej efektívnosti (2017 USD/zlepšenie QALY – quality -adjusted life- year).

Začlenenie VFA do skríningového procesu mierne zvýšilo očakávanú dĺžku života o 0,1 roka a znížilo počet ná-

sledných osteoporotických zlomenín o 3,7 % a 7,7 % v porovnaní s použitím samotnej DXA a bez skríningu, v tomto poradí, čo viedlo k ušetreniu približne 30 miliárd dolárov. Bez ohľadu na vstupný vek a intervaly opätovného skríningu, centrálna DXA nasledovaná VFA, v prípade FN-T ≤ – 1,0 bola nákladovo najefektívnejšia (40 792 USD za QALY, so skríningom od 65. roku veku a s opätovným skríningom každých 5 rokov). Výsledky boli veľmi presvedčivé vzhľadom na zmenu výskytu VF a náklady na lieky.

Táto ekonomická analýza ukázala, že stratégia založená na VFA je nákladovo efektívna u žien po menopauze v komunite ako skríningový nástroj na vyhľadávanie populácie so zvýšeným rizikom osteoporotických zlomenín. Kombinovaná stratégia DXA a VFA by sa mala implementovať a rozšíriť v rutinnej starostlivosti, aby sa znížil zdravotný a ekonomický dopad osteoporotických zlomenín.