

Dlouhodobá léčba osteoporózy denosumabem a její přerušení: odborné stanovisko pracovní skupiny Společnosti pro metabolická onemocnění skeletu České lékařské společnosti J. E. Purkyně

Long-term denosumab therapy for osteoporosis and its interruption: expert opinion of the Society for Metabolic Bone Diseases working group within the Czech Medical Association of J.E. Purkyně

Milan Bayer, Pavel Horák, Vladimír Palička, Karel Pavelka, Richard Pikner, Jan Rosa, František Šenk, Václav Vyskočil, Vít Zikán

Recenze a odborná oponentura: MUDr. Jan Rosa a prof. MUDr. Vladimír Palička, CSc.

Schváleno výborem Společnosti pro metabolická onemocnění skeletu České lékařské společnosti J. E. Purkyně (SMOS)

✉ **MUDr. Jan Rosa** | rosaj@affidea-praha.cz | www.smos.cz

Doručeno do redakce/Doručené do redakcie/Received 5. 9. 2018

Abstrakt

Jednou z charakteristik nejužívanější skupiny antiresorpčních léků osteoporózy, bisfosfonátů, je jejich dlouhodobá retence ve skeletu a perzistence účinku po přerušení léčby. Ve srovnání s bisfosfonáty je zásah denosumabu do metabolismu kosti hlubší, v kostní tkáni se však denosumab nedeponuje a po přerušení jeho aplikace dochází 12–18 měsíců po poslední dávce k vzestupu kostní remodelace nad vstupní úroveň (rebound fenomén) spojenému s akcelerovaným poklesem denzity kostního minerálu (Bone Mineral Density – BMD). Série kazuistik a analýza pacientů, kteří ukončili aplikaci denosumabu v rámci studie FREEDOM a její extenze, ukazují, že tento jev může v některých případech vést k nárůstu rizika mnohočetných zlomenin obratlových těl (Rebound-Associated Vertebral Fractures – RAVF), především u pacientů s prevalentní zlomeninou těla obratle. Léčba denosumabem by měla být dlouhodobá. Výstupy analýz menších klinických studií ukazují, že v případě jejího přerušení je nezbytné navázat jinou antiresorpční léčbou (obvykle bisfosfonáty). Stanovisko pracovní skupiny SMOS rozebírá v současnosti dostupná data o účinnosti jednotlivých variant aplikace bisfosfonátů po ukončení léčby denosumabem a navrhuje schéma péče o pacienty, kteří tuto antiresorpční léčbu osteoporózy ukončili.

Klíčová slova: bisfosfonáty – denosumab – denzita kostního minerálu – markery kostní remodelace – rebound fenomén – zlomeniny obratlových těl

Abstract

One characteristic of bisphosphonates, the most widely used group of antiresorptive drugs for osteoporosis, is their long retention in the skeletal system and persistence of the effect following treatment discontinuation. Compared to bisphosphonates, intervention of denosumab into the bone metabolism is deeper, however it is not deposited in the bone tissue and after its use is discontinued, increase in bone remodelling exceeds the initial level (rebound effect) within 12-18 months from the last dose, which is associated with accelerated decrease in bone mineral density (BMD). A series of case reports and analysis of patients who discontinued the use of denosumab within the study FREEDOM and its extension, have shown that this phenomenon may in some cases lead to an in-

creased risk of multiple vertebral fractures (Rebound-Associated Vertebral Fractures, RAVF), in particular in patients with prevalent vertebral body fractures. Denosumab therapy should be long-term. The outcomes of analyses of smaller-scale clinical studies show that, in case it has been stopped, it must be followed by another antiresorptive treatment (typically with bisphosphonates). The opinion of the SMOS Working Group discusses the currently available data on the efficiency of different options of using bisphosphonates after stopping denosumab therapy, and proposes a care pattern for patients who ended this antiresorptive treatment for osteoporosis.

Key words: denosumab – bisphosphonates – bone remodelling markers – rebound response – bone mineral density – vertebral fractures

Úvod

Antiresorpční (antiremodelační) léčba je standardem léčby osteoporózy více než 20 let; estrogenní substituce s antiresorpčním účinkem je používána půl století.

Stejně dlouho je diskutována i volba optimálního trvání antiresorpční léčby. Estrogenní substituce je limitována na časnou postmenopauzu, takže až donedávna se debata omezovala na bisfosfonáty, v současné době nejužívanější skupinu antiresorpčních léků osteoporózy.

Bisfosfonáty se – v různé míře v závislosti na chemické struktuře jednotlivých preparátů – deponují v kostní hmotě. Terapeuticky navozená suprese kostní remodelace tak přetrvává i po přerušení léčby a z hlediska farmakoeconomiky i compliance pacienta je fenoménem vítaným. Její hloubka a trvání závisí na farmakologických vlastnostech konkrétního bisfosfonátu. O trvání léčby bisfosfonáty rozhodují dva aspekty. Tím prvním je míra snížení rizika zlomenin po určitém trvání léčby. Aplikace potentnějších bisfosfonátů po dobu delší než 5–6 let má patrně smysl jen u pacientů s těžkou osteoporózou, u nichž dále snižuje riziko zlomenin obratlů, přičemž riziko nevertebrálních zlomenin není dlouhodobou léčbou dále významně ovlivněno [1,2]. Druhým aspektem je otázka bezpečnosti dlouhodobé aplikace bisfosfonátů. Riziko atypické zlomeniny femuru (Atypical Femoral Fractures – AFF) [3] a osteonekrózy čelisti (Osteonecrosis of the Jaw – ONJ) může narůstat úměrně trvání léčby [4]. Perzistence účinku bisfosfonátu po přerušení léčby je v případě výskytu těchto velmi vzácných nežádoucích účinků jistou komplikací. S těmito aspekty souvisí koncept přerušení léčby bisfosfonáty, označovaný trochu nešikovně jako „lékové prázdniny“ (drug holiday). Je ovšem vhodné zmínit, že – jak pro zřetelné rozdíly v reakci pacientů na léčbu, tak pro rozdíly mezi jednotlivými bisfosfonáty – nebylo dosud přijato žádné obecně platné doporučení o optimálním trvání aplikace bisfosfonátů v indikaci léčby osteoporózy.

Perzistující účinek nelze předpokládat u jiných preparátů s antiresorpčním účinkem, které se ve skeletu nedeponují (estrogeny a raloxifen) a samozřejmě ani u osteoanabolického teriparatidu. Denosumab je lidská monoklonální protilátka proti ligandu receptoru RANK/

RANKL (Receptor Activator for Nuclear Factor kappa-B Ligand), který je klíčovým cytokinem diferenciací, vyžrávání a aktivace osteoklastů. Denosumabem navozená inhibice osteoklastické resorpce kosti, resp. celého procesu kostní remodelace, vede k zástavě úbytku kostní hmoty a zvýšení její pevnosti. Dlouhodobá účinnost a bezpečnost denosumabu byla sledována ve studii FREEDOM (3 roky placebem kontrolované léčby), resp. v její otevřené extenzi FREEDOM Extension Trial, v jejichž rámci byli pacienti sledováni po dobu 10 let [5]. Byly prokázány kontinuální nárůsty denzity kostního minerálu (Bone Mineral Density – BMD) bederní páteře i periferního skeletu, setrvalá hluboká suprese markerů kostní remodelace a významné snížení rizika zlomenin ve srovnání s placebem, resp. soustavná nízká incidence zlomenin při dlouhodobé aplikaci denosumabu. Ačkoli koncept „lékových prázdnin“, jak výše uvedeno, nelze aplikovat na antiresorpční léky bez retence ve skeletu, léčba denosumabem bývala běžně přerušována z různých důvodů – změna preferencí pacienta, požadavek ošetřujícího stomatologa (obavy z ONJ) nebo vzestupy BMD mimo pásmo osteoporózy. Nedávno zveřejněné údaje ovšem jasně ukazují, že přerušování léčby denosumabem představuje velmi specifickou situaci spojenou s potenciálním nárůstem rizika některých typů zlomenin. Přestože tato situace a především její vhodné řešení ještě nejsou dostatečně zmapovány, jejich klinický význam ospravedlňuje přijetí předběžného stanoviska.

Dlouhodobá bezpečnost léčby denosumabem

Primárním cílem extenze studie FREEDOM byl průkaz dlouhodobé bezpečnosti léčby denosumabem. Výskyt všech nežádoucích účinků v průběhu 10 let sledování jevil tendenci k poklesu: 165,3 na 100 patientských roků v roce 1. studie FREEDOM ve skupině s denosumabem, resp. 95,9 na 100 patientských roků v 7. roce extenze. Výskyt závažných nežádoucích účinků byl v těchto fázích studie stacionární: 11,5, resp. 14,4 na 100 patientských roků. I když připustíme změnu některých charakteristik souboru v průběhu trvání studie (z celkového počtu 4 550 žen zařazených do extenze studii dokon-

čilo jen 2 626 pacientek, tj. 58 %), lze bezpečnostní profil denosumabu interpretovat jako jednoznačně příznivý.

Atypické fraktury femuru (AFF) se vyskytly u 2 žen: první po 3 letech, druhá po 7 letech léčby (ve zbylých 3 letech extenze se nevyskytla žádná AFF).

Naproti tomu 8 ze 13 případů osteonekrózy čelisti bylo identifikováno až v prvních 5 letech extenze, dalších 5 v letech 8–10 extenze. To by mohlo nasvědčovat možné souvislosti rizika ONJ s trváním léčby. Absolutní riziko ONJ je však nízké: na expozici adjustovaná incidence činí 5,2 na 10 000 patientských roků v průběhu 10leté studie [5,6].

Efekty přerušení léčby denosumabem

Již klinická studie II. fáze DEFEND ukázala, že přerušení 2leté léčby denosumabem vede k rychlému ústupu měřitelných benefitů léčby. BMD bederní páteře i celkového proximálního femuru (Total Hip) klesá k vstupním hodnotám po 18 měsících po poslední aplikaci, tedy 12 měsíců po přerušení léčby. Pokles BMD jde ruku v ruce s rychlým vzestupem markerů kostní remodelace, které kulminují výrazně nad vstupní úroveň 12 měsíců po ukončení léčby a k jejich normalizaci – poklesu na vstupní úroveň – dochází až 24 (!) měsíců po ukončení léčby [7]. Jedná se o typický tzv. rebound fenomén, který je po znovunasazení léčby denosumabem do určité míry reverzibilní, jak ukázala jiná studie fáze II za použití BMD a markerů kostní remodelace [8]. Dlouhodobá data ze studie fáze II (8 let kontinuální aplikace následované přerušením léčby) ukázala, že pokles BMD je, zdá se, dokonce rychlejší po přerušení dlouhodobé léčby: z vyšších dosažených hodnot BMD poklesla na vstupní úroveň během 12 měsíců po ukončení podávání denosumabu [9]. Jako pravděpodobný mechanismus vzniku rebound fenoménu bývá zmiňována zvýšená osteoklastogeneze [10], jež byla u pacientů s mnohočetnými zlomeninami obratlových těl po přerušení podávání denosumabu doložena nejen vzestupem markerů kostní remodelace, ale i zvýšenou expresí genů podílejících se na tvorbě osteoklastů a jejich funkci [11].

Vysoká úroveň kostní remodelace představuje nezávislý rizikový faktor zlomenin. Proto byla již v průběhu dlouhodobé terapeutické studie FREEDOM Extension Trial sledována incidence zlomenin u těch pacientek, které studii z nějakého důvodu předčasně ukončily po aplikaci 2–5 dávek denosumabu nebo placebo (průměrná doba sledování 8 měsíců). Osteoporotickou frakturu v observační fázi utrpělo 9 % pacientek z původní skupiny s placebem a 7 % pacientek z původní skupiny z denosumabem. Předběžné údaje tedy nenasvědčovaly, že by exces kostní remodelace po přerušení poměrně krátkodobé léčby denosumabem byl v relativně

krátkém časovém horizontu spojen s nárůstem rizika zlomenin [12].

Od druhé poloviny roku 2016 až do současnosti byly publikovány série kazuistik popisujících nápadně vysoký výskyt zlomenin obratlových těl, především vícečetných [13–19], u pacientů, kteří ukončili aplikaci denosumabu. Tento fakt podnítil zpracování podrobné analýzy vývoje incidence zlomenin, a to především zlomenin obratlových těl, po přerušení aplikace denosumabu, které vycházelo z celého 10letého trvání studie FREEDOM [20]. Analyzováni byli všichni pacienti, kteří obdrželi ≥ 2 dávky denosumabu nebo placebo, léčbu přerušili a byli dále sledováni alespoň 7 měsíců po poslední dávce. Denosumab přestalo předčasně aplikovat 1 001 účastníků, u nichž byl zaznamenán vzestup incidence zlomenin obratlů (1,2 na 100 patientských roků v léčebné fázi, resp. 7,1 patientských roků po ukončení léčby), t.j. na úroveň obdobnou incidenci zlomenin u pacientů, kteří ve studii dostávali placebo ($n = 470$; 8,5 na 100 patientských roků). Mezi účastníky, kteří utrpěli alespoň jednu novou zlomeninu obratlového těla po přerušení léčby (≥ 1), byl podíl pacientů s mnohočetnými (> 1) zlomeninami obratlů významně vyšší u těch, kteří ve studii užívali denosumab (60,7 %) nežli u těch, kteří užívali placebo (38,7 %; $p = 0,049$), což odpovídá riziku mnohočetných zlomenin obratlů 3,4 %, resp. 2,2 %. Pacienti s prevalentní zlomeninou obratlového těla jsou v 3,9násobném (95% CI 2,1–7,2) riziku mnohočetných zlomenin obratlů po ukončení podávání denosumabu ve srovnání s pacienty bez existujících předchozích zlomenin obratlů (graf). Riziko mnohočetných zlomenin obratlů mírně narůstalo s dobou po přerušení léčby a bylo velmi mírně vyšší u pacientů s výraznějším poklesem BMD celkového proximálního femuru po přerušení léčby. Incidence nevertebrálních zlomenin (na 100 patientských roků) po přerušení léčby byla obdobná ve skupině, která užívala denosumab (2,8) a placebo (3,8). Podrobnější analýza dlouhodobých dat ze studie FREEDOM tedy potvrdila existující souvislost mezi přerušením aplikace denosumabu a zvýšením rizika mnohočetných zlomenin obratlových těl u pacientů s předcházejícími zlomeninami obratlů.

Nashromážděné důkazy shrnul systematický přehled literatury týkající se efektů přerušení léčby denosumabem, jež byl publikován jako stanovisko European Calcified Tissue Society (ECTS) [21]. Stanovisko konstatuje, že data z klinických studií II. a III. fáze podhodnocují rychlý pokles denzity kostního minerálu (BMD) a strmý nárůst markerů kostní remodelace (Bone Turnover Markers – BTM) po přerušení aplikace denosumabu. Série kazuistik a nedávná analýza extenze studie FREEDOM naznačují, že rebound fenomén spjatý se vzestupem kostní remodelace po ukončení podávání denosumabu

může být zodpovědný za nárůst incidence mnohočetných zlomenin obratlů po ukončení léčby denosumabem. Někteří autoři používají termín Rebound-Associated Vertebral Fractures (RAVFs) [15,22].

Přístup k pacientovi po ukončení aplikace denosumabu

Reakce kostních buněk na aplikaci denosumabu, co do hloubky suprese kostní remodelace i co do jejího trvání, je do značné míry individuální. Míra rebound fenoménu po vysazení bývá úměrná délce trvání léčby denosumabem. Vysoká úroveň kostní remodelace před zahájením léčby denosumabem může signalizovat zvýšené riziko RAVF. Naopak, několikaletá léčba bisfosfonáty předcházející aplikaci denosumabu může rebound fenomén po přerušení denosumabu utlumit [13], což dokládá udržení hodnot C-terminálního telopeptidu kolagenu typu I (CTX) v premenopauzálním rozmezí u pacientů léčených před denosumabem alendronátem a kyselinou zoledronovou, tedy bisfosfonáty s dlouhodobou retencí ve skeletu [23], i když tento jev nemusí být pravidlem [19].

U pacientů, kteří byli před aplikací denosumabu léčeni v řádu let bisfosfonáty, může být po ukončení léčby denosumabem přínosné monitorovat kostní přestavbu markery kostní remodelace. Není-li zaznamenán rebound kostního obratu, u pacientů v nižším riziku bez prevalentní zlomeniny obratlového těla nemusí být konsolidační aplikace jiné anti-resorpční léčby nezbytná.

Přerušení podávání denosumabu před stomatologickým výkonem, jež vede k uvolnění kostní remodelace, by teoreticky mohlo snížit riziko ONJ, ale tento předpoklad nebyl potvrzen, což se týká především pacientů předléčených před denosumabem bisfosfonáty. Protože vysazení denosumabu může zvýšit riziko zlomenin obratlových těl, jako racionální se jeví uplatnění stejných opatření snižujících riziko ONJ jako u pacientů užívajících bisfosfonáty. Přerušení léčby denosumabem z důvodu invazivní dentální procedury přichází v úvahu pouze u pacientů, kteří obdrželi 1–2 dávky denosumabu.

Během roční observace studie fáze II po 8 letech aplikace denosumabu užíval malý počet pacientů jinou anti-resorpční léčbu. U těchto pacientů byl zaznamenán pomalejší pokles BMD ve srovnání s pacienty bez navazující léčby [10]. U žen na roční léčbu denosumabem navazující aplikace alendronátu po dobu 1 roku udržela BMD a zabránila rozvoji rebound fenoménu kostní remodelace [24]. V sérii kazuistik 6 postmenopauzálních žen užívajících denosumab po dobu 7 let v rámci studie FREEDOM a její extenze byla 6 měsíců po poslední dávce aplikována i.v. infuze 5 mg kyseliny zoledronové. Stanovení BMD 18–23 měsíců po aplikaci kyseliny zole-

dronové ukázalo, že došlo k částečné zábráně poklesu BMD bederní páteře, nikoli však celkového proximálního femuru, u kterého došlo k poklesu BMD na úroveň před zahájením léčby denosumabem. V uvedeném odstupu nedošlo k supresi markeru kostní novotvorby, aminoterminálního propeptidu kolagenu typu 1 (P1NP). Aplikace i.v. bisfosfonátu v termínu další aplikace denosumabu tedy nedokáže účinně zabránit poklesu BMD ani rebound fenoménu kostní remodelace. [25]. Po ukončení studií DATA a DATA Switch, jež srovnávaly účinnost teriparatidu, denosumabu a jejich kombinace po dobu 2 let s následující monoterapií po dobu dalších 2 let, bylo účastníkům doporučeno užívat „konsolidační“ anti-resorpční léčbu jako prevenci rebound fenoménu kostní remodelace [26]. U žen, které začaly užívat bisfosfonát v průměru 3 měsíce po ukončení studie, se podařilo BMD udržet, zatímco ženy bez navazující anti-resorpční léčby zaznamenaly rychlý pokles BMD.

Ve studii FRAME byly ženy s osteoporózou randomizovány na osteoanabolický romosozumab nebo placebo po dobu 1 roku, poté pacientky z obou skupin dostávaly denosumab po dobu 2 let. Po ukončení studie byla podskupině pacientek v jednom z center nabídnuta navazující aplikace anti-resorpční léčby. U těchto pacientek byla v průměru 65 dní po ukončení studie aplikována kyselina zoledronová 5 mg i.v. BMD bederní páteře, na konci studie 17,3 % nad vstupní úroveň, byla po následujícím roce stále 12,3 % nad touto hladinou. BMD celkové oblasti proximálního femuru byla nad vstupní hodnotou 10,7 % po skončení studie a 9,2 % po dalším roce po aplikaci kyseliny zoledronové. Aplikace p.o. risedronátu měla účinky nižší než i.v. kyselina zoledronová, ty ale byly stále významně lepší než u pacientek bez navazující konsolidační léčby [27].

Zdá se, že hlavní rozdíl těchto dvou studií [26,27] oproti studií s aplikací zoledronové kyseliny přesně v termínu místo další aplikace denosumabu [25] spočívá ve 2–3měsíčním odstupu od ukončení 6měsíčního dávkovacího intervalu po poslední aplikaci denosumabu. V předchozím případě [25], v době, kdy došlo k aplikaci zoledronové kyseliny, patrně nebyla úroveň kostní remodelace dostatečně vysoká, aby umožnila adsorpci potřebného množství bisfosfonátu v místech probíhající kostní remodelace, resp. ovlivnění dostatečného počtu osteoklastů. Je tudíž pravděpodobné, že předpokladem dostatečného zásahu bisfosfonátu po ukončení podávání denosumabu je určitý stupeň uvolnění kostní remodelace [28].

V poslední zmíněné studii [27], ve skupině, která po denosumabu dostala zoledronovou kyselinu, vzrostla průměrná hodnota P1NP z hodnoty $23 \pm 4 \mu\text{g/l}$ po ukončení FRAME na $47 \pm 8 \mu\text{g/l}$ 1 rok po aplikaci kyseliny zoledronové (což bylo stále významně méně než u pa-

cientek bez navazující konsolidace kyselinou zoledronovou: $79 \pm 7 \mu\text{g/l}$). Znamená to, že k udržení suprimované kostní remodelace, a patrně i BMD, je nezbytná další aplikace kyseliny zoledronové v ročním odstupu.

Doporučení

Při zahájení léčby denosumabem je nezbytné pacienta informovat, že léčba osteoporózy je dlouhodobá a podávání přípravku musí být pravidelné v půlročních intervalech. Vynechání aplikace či dlouhodobé přerušení léčby vede k rychlé ztrátě účinku a může vést ke zvýšení rizika vícečetných zlomenin obratlových těl.

1. Léčba denosumabem je účinná a bezpečná po dobu až 10 let a neměla by se neplánovaně přerušovat. Je-li přerušení léčby denosumabem zvažováno, je nezbytné individuální zhodnocení rizikových faktorů zlomenin a zvážení navazující léčby.

1.1. U pacientů, kteří zůstávají ve zvýšeném riziku osteoporotických zlomenin (pacienti s osteoporotickou zlomeninou před zahájením či v průběhu léčby osteoporózy, pacienti s nízkou hodnotou BMD, tj. T-skóre $\leq -2,5$, pacienti s dalšími silnými rizikovými faktory osteoporózy a zlomenin), by se mělo pokud možno pokračovat v další léčbě denosumabem.

1.2. U pacientů v nižším riziku osteoporotických zlomenin (absence rizikových faktorů osteoporózy a zlomenin, nárůst BMD mimo pásmo osteoporózy dle DXA) je možné zvážit přerušení léčby

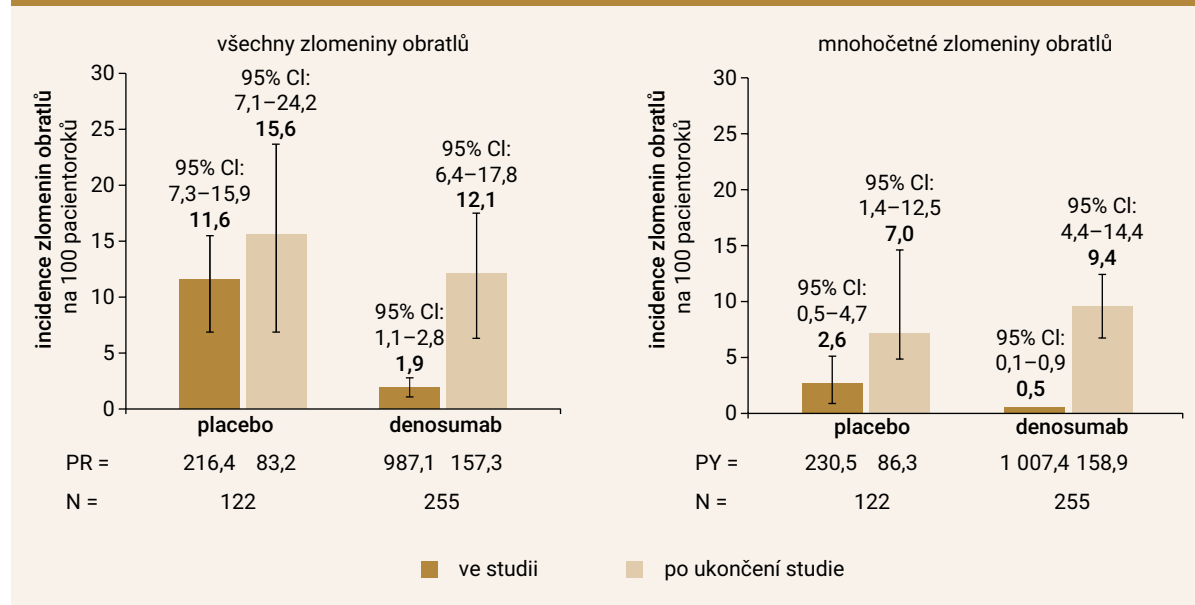
denosumabem, ale je nutné zajistit následnou konsolidační aplikaci bisfosfonátů (bod 2).

- U pacienta, jehož léčba denosumabem byla po aplikaci alespoň 2 dávek přerušena, je – bez ohledu na aktuální hodnotu BMD – indikována navazující konsolidační antiresorpční léčba osteoporózy. Dle t. č. dostupných dat lze k následné léčbě užít:
 - perorální bisfosfonát (podávání zahájit 6 měsíců po poslední dávce denosumabu)
 - ibandronát i.v. (první aplikace 6 měsíců po poslední dávce denosumabu)
 - kyselinu zoledronovou i.v. (první aplikace 9 měsíců po poslední dávce denosumabu)
- Aplikace bisfosfonátů je vhodná po dobu nejméně dvou let. Po tuto dobu jsou vhodné pravidelné kontroly klinického stavu, sledování markerů kostní remodelace a každoroční sledování BMD.
- Při klinickém podezření na zlomeninu obratlového těla je indikována její verifikace vhodnou zobrazovací metodou.

Stanovisko vychází ze současných znalostí, je nutné jej považovat za dočasné a bude průběžně přehodnocováno.

V současné době probíhají klinické studie systematicky zkoumající efekty aplikace kyseliny zoledronové a ibandronátu v různých časových odstupech po ukončení léčby denosumabem. Vzhled do patogeneze rebound fenoménu by měly poskytnout analýzy populace preosteoklastů periferní krve postmenopauzálních žen léče-

Graf | Incidence zlomenin obratlů v průběhu léčby a po jejím přerušení. Subpopulace pacientek s prevalentní zlomeninou obratle: denosumab 60 mg 1krát za 6 měsíců vs placebo (studie FREEDOM + extenze)



CI – interval spolehlivosti/confidence interval PR – pacientské roky

ných denosumabem, kyselinou zoledronovou nebo vápníkem s vitamínem D.

Literatura

- Black DM, Schwartz AV, Ensrud KE et al. Effects of continuing or stopping alendronate after 5 years of treatment: the Fracture Intervention Trial Longterm Extension (FLEX): a randomized trial. *JAMA* 2006; 296(24): 2927–2938.
- Black DM, Reid IR, Cauley JA et al. The effect of 6 versus 9 years of zoledronic acid treatment in osteoporosis: a randomized second extension to the HORIZON-Pivotal Fracture Trial (PFT). *J Bone Miner Res* 2015; 30(5): 934–944.
- Shane E, Burr D, Abrahamsen B et al. Atypical subtrochanteric and diaphyseal femoral fractures: second report of a task force of the American Society for Bone and Mineral Research. *J Bone Miner Res* 2014; 29(1): 1–23.
- Khan AA, Morrison A, Hanley DA et al. Diagnosis and management of osteonecrosis of the jaw: a systematic review and international consensus. *J Bone Miner Res* 2015; 30(1): 3–23.
- Bone HG, Wagman RB, Brandi ML et al. 10 years of denosumab treatment in postmenopausal women with osteoporosis: results from the phase 3 randomised FREEDOM trial and open-label extension. *Lancet Diabetes Endocrinol* 2017; 5(7): 513–523.
- Compston J. Safety of long-term osteoporosis therapy for osteoporosis. *Lancet Diabetes Endocrinol* 2017; 5(7): 485–487.
- Bone HG, Bolognese MA, Yuen CK, et al. Effects of denosumab treatment and discontinuation on Bone mineral density and bone turnover markers in postmenopausal women with low bone mass. *J Clin Endocrinol Metab* 2011; 96(4): 972–980.
- Miller PD, Bolognese MA, Lewiecki EM et al. Effect of denosumab on bone density and turnover in postmenopausal women with low bone mass after long-term continued, discontinued, and restarting of therapy: A randomized blinded phase 2 clinical trial. *Bone* 2008; 43(2): 222–229.
- McClung MR, Wagman RB, Miller PD, Wang A, Lewiecki EM. Observations following discontinuation of long-term denosumab therapy. *Osteopor Int* 2017; 28(5): 1723–1732.
- McClung MR. Cancel the denosumab holiday. *Osteoporos Int* 2016; 27(5): 1677–1682.
- Anastasilakis AD, Yavropoulou MP, Makras P et al. Increased osteoclastogenesis in patients with vertebral fractures following discontinuation of denosumab treatment. *Eur J Endocrinol* 2017; 176(6): 677–683.
- Brown JP, Roux C, Törring O et al. Discontinuation of denosumab and associated fracture incidence: Analysis from the fracture reduction evaluation of denosumab in osteoporosis every 6 months (FREEDOM) trial. *J Bone Miner Res* 2013; 28(4): 746–752.
- Anastasilakis AD, Makras P. Multiple clinical vertebral fractures following denosumab discontinuation. *Osteoporos Int* 2016; 27(5): 1929–1930.
- Aubry-Rozier B, Gonzalez-Rodriguez E, Stoll D et al. Severe spontaneous vertebral fractures after denosumab discontinuation: three case reports. *Osteoporos Int* 2016; 27(5): 1923–1925.
- Popp AW, Zysset PK, Lippuner K. Rebound-associated vertebral fractures after discontinuation of denosumab - from clinic and biomechanics. *Osteoporos Int* 2016; 27(5): 1917–1921.
- Lamy O, Gonzalez-Rodriguez E, Stoll D et al. Severe rebound-associated vertebral fractures after denosumab discontinuation: nine clinical case report. *J Clin Endocrinol Metab* 2017; 102(2): 354–358.
- Polyzos SA, Terpos E. Clinical vertebral fractures following denosumab discontinuation. *Endocrine* 2016; 54(1): 271–272.
- Anastasilakis AD, Polyzos SA, Makras P et al. Clinical features of 24 patients with rebound-associated vertebral fractures after denosumab discontinuation: systematic review and additional cases. *J Bone Miner Res* 2017; 32(6): 1291–1296.
- Tripto-Shkolnik L, Rouach V, Marcus Y et al. Vertebral Fractures Following Denosumab Discontinuation in Patients with Prolonged Exposure to Bisphosphonates. *Calcif Tissue Int* 2018; 103(1): 44–49.
- Cummings SR, Ferrari S, Eastell R et al. Vertebral fractures after discontinuation of denosumab: A post hoc analysis of the randomized placebo-controlled FREEDOM trial and its extension. *J Bone Miner Res* 2018; 33(2): 190–198.
- Tsourd E, Langdahl B, Cohen-Solal M et al. Discontinuation of denosumab therapy for osteoporosis: A systematic review and position statement by ECTS. *Bone* 2017; 105(1): 11–17.
- Trovas G. Letter to the editor: severe rebound-associated vertebral fractures after denosumab discontinuation: nine clinical cases report. *J Clin Endocrinol Metab* 2017; 102(3): 1083.
- Uebelhart B, Rizzoli R, Ferrari SL. Retrospective evaluation of serum CTX levels after denosumab discontinuation in patients with or without prior exposure to bisphosphonates. *Osteoporos Int* 2017; 28(9): 2701–2705.
- Freemantle N, Satram-Hoang S, Tang ET et al. (DAPS Investigators). Final results of the DAPS (Denosumab Adherence Preference Satisfaction) study: a 24-month, randomized, crossover comparison with alendronate in postmenopausal women. *Osteoporos Int* 2012; 23(1): 317–326.
- Reid IR, Horne AM, Mihov B et al. Bone loss after denosumab: only partial protection with zoledronate. *Calcif Tissue Int* 2017; 101(4): 371–374.
- Leder BZ, Tsai JN, Jiang LA et al. Importance of prompt antiresorptive therapy in postmenopausal women discontinuing teriparatide or denosumab: the denosumab and teriparatide follow-up study (DATA-Follow-Up). *Bone* 2017; 98: 54–58.
- Horne AM, Mihov B, Reid IR. Bone loss after romosozumab/denosumab: Effects of bisphosphonates. *Calcif Tissue Int* 2018; 103(1): 55–61.
- Chapurlat R. Effects and management of denosumab discontinuation. *Joint Bone Spine* 2018; pii: S1297-319X(18)30001-0. Dostupné z DOI: <<http://doi: 10.1016/j.jbspin.2017.12.013>>.