

OSTEOLOGICKÝ BULLETIN

Časopis věnovaný problematice skeletu

REDAKČNÍ RADA

Šéfredaktor:

Prof. MUDr. Milan Bayer, CSc., Hradec Králové

Zástupce šéfredaktora:

Doc. MUDr. Štěpán Kutílek, CSc., Pardubice

Užší rada:

MUDr. Jan Rosa, Praha

MUDr. Václav Vyskočil, PhD., Plzeň

Členové:

Prof. MUDr. Jaroslav Blahoš, DrSc., Praha

Prof. MUDr. Petr Broulík, DrSc., Praha

Prof. MUDr. Rastislav Džurík, DrSc., Bratislava, SR

MUDr. Tomáš Hála, Pardubice

Doc. MUDr. Pavel Horák, CSc., Olomouc

Prof. Roman S. Lorenc, M.D., PhD., Warszawa, PL

MUDr. Pavol Masaryk, CSc., Piešťany, SR

Prof. MUDr. Vladimír Palička, CSc., Dr. h. c.,

Hradec Králové

Prof. MUDr. Juraj Payer Jr., CSc., Bratislava, SR

Prof. Dr. med. Meinrad Peterlik, Wien, A

Jonathan Reeve, DM, DSc, FRCP, Cambridge, UK

Prof. MUDr. Jozef Rovenský, DrSc., Piešťany, SR

Prof. Leon Sokoloff, M.D., Setauket, USA

MUDr. Ivo Sotorník, DrSc., Praha

Prof. MUDr. Ivana Žofková, DrSc., Praha

VYDAVATEL:



Adresa redakce a příjem inzerce:

Trios, s. r. o.

Zakouřilova 142, 149 00 Praha 4-Chodov

tel.: 267 912 030, fax: 267 915 563

e-mail: redakce@trios.cz

Redakce: Mgr. Sabina Janovicová, DiS.,

Mgr. Hedvíka Tvrďá

Inzerce: Mgr. Sabina Janovicová, DiS.

Sazba: SILVA, s. r. o.

Pod Děkanou 82, Praha 4

e-mail: pfc@bohem-net.cz

Tisk: OMIKRON Praha, spol. s r. o.

Doudova 22, 147 00 Praha 4

Vychází 4x ročně.

Povoleno Ministerstvem kultury ČR

pod č. MK ČR 7352.

ISSN 1211-3778

Podávání novinových zásilek povolila Česká pošta

s. p., odštěpný závod Praha, č. j. nov. 6063/96

ze dne 9. 5. 1996.

Vydavatel nese odpovědnost za údaje a názory

autorů jednotlivých článků nebo inzerce. Současně

si vyhrazuje právo na drobné stylistické úpravy

článků. Zasláné příspěvky se nevracejí, jsou archi-

vovány v redakci TRIOS, na požádání vrátí redakce

obrazovou dokumentaci.

Žádná část tohoto časopisu nesmí být bez předchozího písemného souhlasu vlastníka autorských práv kopírována a rozmnožována za účelem dalšího rozšiřování v jakékoli formě či jakýmkoli způsobem (ať mechanickým, nebo elektronickým – včetně požívání fotokopíí, nahrávek či informačních databází).



OBSAH

PŮVODNÍ PRÁCE

- Mortalita pacientů po zlomenině proximálního konce stehnové kosti** 3
S. Tomková, M. Varga, M. Šašala

PŘEHLEDOVÝ ČLÁNEK

- Hormonální estrogénová léčba v prevenci osteoporózy** 7
M. Borovský

- Tkáňový přenos a jeho role při radikální léčbě osteomyelitidy tibie** 11
A. Nejedlý, J. Záhorka, V. Džupa

PŘETIŠTĚNO Z LITERATURY

- Ibandronát v léčbě postmenopauzální osteoporózy: jeden lék, dvě možnosti** 15
T. Hála

KAZUISTIKA

- McCune-Albrightův syndróm – 11-ročné zkušenosti s léčbou bisfosfonáti** 22
J. Kollerová

INFORMACE

- Ze světové literatury** 29

- Cena Společnosti pro metabolická onemocnění skeletu za rok 2008** 36

ZPRÁVA

- Osteologické centrum Kraje Vysočina, Nemocnice Havlíčkův Brod, p. o.** 33
F. Šenk

- 30th Annual Meeting of the American Society for Bone and Mineral Research. Palais des congrès de Montréal, Montréal, Québec, Canada; 12.–16. 9. 2008** 34
M. Bayer

Obrázek na titulní straně: Následky osteomyelitidy – dvacátá léta minulého století



OSTEOLOGICAL BULLETIN

A journal devoted to problems of the skeleton

EDITORIAL BOARD

Editor in Chief:

Prof. MUDr. Milan Bayer, CSc., Hradec Králové

Associate Editor:

Doc. MUDr. Štěpán Kutílek, CSc., Pardubice

Advisory Board:

MUDr. Jan Rosa, Praha

MUDr. Václav Vyskočil, PhD., Plzeň

Editorial Board:

Prof. MUDr. Jaroslav Blahoš, DrSc., Praha

Prof. MUDr. Petr Broulík, DrSc., Praha

Prof. MUDr. Rastislav Dzurík, DrSc., Bratislava, SR

MUDr. Tomáš Hála, Pardubice

Doc. MUDr. Pavel Horák, CSc., Olomouc

Prof. Roman S. Lorenc, M.D., PhD., Warszawa, PL

MUDr. Pavol Masaryk, CSc., Piešťany, SR

Prof. MUDr. Vladimír Palička, CSc., Dr. h. c.,
Hradec Králové

Prof. MUDr. Juraj Payer Jr., CSc., Bratislava, SR

Prof. Dr. med. Meinrad Peterlik, Wien, A

Jonathan Reeve, DM, DSc, FRCP, Cambridge, UK

Prof. MUDr. Jozef Rovenský, DrSc., Piešťany, SR

Prof. Leon Sokoloff, M.D., Setauket, USA

MUDr. Ivo Sotorník, DrSc., Praha

Prof. MUDr. Ivana Žofková, DrSc., Praha

PUBLISHER:



Editorial office:

Trios Ltd.

Zakouřilova 142, 149 00 Praha 4-Chodov

tel.: 267 912 030, fax: 267 915 563

e-mail: redakce@trios.cz

Mgr. Sabina Janovicová, DiS., Mgr. Hedvika Tvrdá

Advertising: Mgr. Sabina Janovicová, DiS.

DTP: SILVA Ltd.

Pod Děkankou 82, Praha 4

e-mail: pfck@bohem-net.cz

Printed by: OMIKRON Praha, spol. s r. o.

Doudova 22, 147 00 Praha 4

4 issues per volume.

ISSN 1211-3778

Copyright © Trios Ltd. All rights reserved.

The views expressed in this journal are not necessarily those of the Editor or Editorial Board.



CONTENTS

ORIGINAL ARTICLE

- Mortality of patients with fractures of the proximal end of the femur** 3
S. Tomková, M. Varga, M. Šašala

REVIEW

- Oestrogen hormone replacement therapy to prevent osteoporosis** 7
M. Borovský
- Free flap transfer and its role in the radical treatment of chronic osteomyelitis of the tibia** 11
A. Nejedlý, J. Záhorka, V. Džupa

REPRINTED FROM JAMA

- Ibandronate in the treatment of postmenopausal osteoporosis: one drug, two options** 15
T. Hála

CASE STUDY

- McCune-Albright syndrome – 11 years of experience with bisphosphonate treatment** 22
J. Kollerová

INFORMATION

- News from around the world** 29
- The 2008 Metabolic Bone Disease Society Prize** 36

NEWS

- Vysočina Region Osteology Centre, Havlíčkův Brod Hospital** 33
F. Šenk
- 30th Annual Meeting of the American Society for Bone and Mineral Research. Palais des congrès de Montréal, Montréal, Québec, Canada; 12.–16. 9. 2008** 34
M. Bayer

Cover page: The sequelae of osteomyelitis – the 1920s

Corrigendum: volume 13, issue 4: Cover page: Calciphylaxis – thigh cutaneous lesion, 70-years-old woman on chronic dialysis (file image dr. Martin Válek)

Mortalita pacientov po zlomenine proximálneho konca stehrovej kosti

S. TOMKOVÁ, M. VARGA, M. ŠAŠALA

Osteocentrum, Nemocnica Košice-Šaca, a. s., 1. súkromná nemocnica, Slovenská republika

SÚHRN

Tomková S., Varga M., Šašala M.: **Mortalita pacientov po zlomenine proximálneho konca stehrovej kosti**

Cieľ: Mortalita pacientov po zlomenine proximálneho konca stehrovej kosti v rozličných intervaloch do jedného roka od úrazu.

Cieľová skupina: Všetci pacienti, muži aj ženy, ktorí boli hospitalizovaní pre zlomeninu proximálneho konca stehrovej kosti (dg S72 podľa MKCH 10) na chirurgickom alebo ortopedickom oddelení našej nemocnice v rokoch 1995 až 2002. Do sledovania sme zaradili len pacientov nad 50 rokov a z nich sme vylúčili pacientov, ktorí nespĺňali kritériá pre zlomeninu z osteoporózy (traumatická patogeneza zlomenina, zlomenina v mieste metastázy a pod).

Časový interval: Intervalová mortalita v intervaloch do 10 dní, od 10 dní do 3 mesiacov a od 3 mesiacov do 1 roka po zlomenine proximálneho konca stehrovej kosti. Kumulatívna mortalita za obdobie do 3 mesiacov a do 1 roka po zlomenine proximálneho konca stehrovej kosti.

Zber údajov: Databáza pacientov z nemocničného informačného systému, chorobopisy pacientov, dostupné údaje od zdravotných poisťovní a Štatistického úradu podľa bydliska pacienta a rodného čísla.

Výsledky: 10 dňová mortalita v našom súbore bola 2,53 % u mužov a 6,21 % u žien. Úmrtie od 10. dňa po ukončený 3. mesiac po zlomenine bolo 20,77 % u mužov a 6,52 % u žien. Mortalita od 3. mesiaca po ukončený rok po úraze bola 8,19 % u mužov a 10,29 % u žien. Kumulatívna ročná mortalita bola u mužov 29,11 % a u žien 24,22 %. Celková kumulatívna ročná mortalita oboch pohlaví bola 25,83 %.

Záver: Napriek snahe znížiť včasnú mortalitu po zlomenine proximálneho konca stehrovej kosti, každý štvrtý pacient po tejto zlomenine do jedného roka umrie.

Kľúčová slová: osteoporóza, zlomenina proximálneho konca stehrovej kosti, mortalita.

SUMMARY

Tomková S., Varga M., Šašala M.: **Mortality of patients with fractures of the proximal end of the femur**

Purpose of the study: Mortality rates at different times during the first year following hip fractures.

Material and procedure: All patients, both men and women, hospitalized in the departments of general surgery or orthopaedics of our hospital for osteoporotic hip fractures (S72.X in the MKCH 10) between 1995 and 2002. We excluded patients younger than 50 years of age and those who did not meet the criteria for osteoporotic fractures. The study intervals were defined as follows: up to 10 days, 10 days to 3 months and 3 months to 1 year after hip fracture. Cumulative mortality at 3 months and 1 year after hip fracture was also assessed. The data were obtained from the hospital information system, patient records, health insurance companies and Statistical Office, using the patients' addresses and birth codes.

Results: The mortality rates were 2.53 % for men and 6.21 % in women at 10 days, 20.77 % in men and 6.52 % in women at 10 days to 3 months, and 8.19 % in men and 10.29 % in women at 3 months to 1 year. The cumulative mortality rate and one year after fracture was 25.83 % (29.11 % for males and 24.22 % for females, respectively).

Conclusion: Despite a great effort to decrease early mortality rates after hip fracture, one patient in four dies within one year.

Keywords: osteoporosis, hip fracture, mortality

Osteologický bulletin 2009; 14(1): 3–6

Adresa: MUDr. Maroš Varga, Ortopedické oddelenie, Nemocnica Košice-Šaca a.s., Lúčna 57, 040 15 Košice-Šaca, Slovenská republika, e-mail: vargamaros99@gmail.com

Došlo do redakcie: 10. 8. 2008

Prijato k tisku: 14. 11. 2008

Úvod

Osteoporóza je všeobecný spoločenský problém. Komplikácie osteoporózy vedú k skráteniu priemernej doby prežívania. Najmä zlomenina proximálneho konca stehrovej kosti u pacientov s osteoporózou má vysokú mortalitu i morbiditu [1–5]. U mužov je v dôsledku komorbidít dva-

krát vyššia mortalita po tejto zlomenine ako u ženskej populácie [6–9].

Celoživotné riziko zlomeniny proximálneho konca stehrovej kosti je 8,5 % u žien a 3,8 % u mužov [6]. Navyše podľa údajov UZIŠ vzrástol v roku 1974–2003 počet prípadov zlomenín proximálneho femuru z 1 673 na 10 703. Najväčší

nárast bol zaznamenaný v rokoch 1990–1995, asi od roku 1997 počet narastá pomalšie [9]. Nárast výdavkov len na hospitalizačnú starostlivosť počas trojročného obdobia 1997 do 2000 vzrástol o 33 % [5,10–14].

V našej republike je zlomenina proximálneho konca stehnovej kosti siedmou najčastejšou príčinou smrti s letalitou 58,65 na 1 000 pacientov (údaj z roku 1998) [15]. Jej incidencia u nás stúpila z 1 673 v roku 1974 na 10 703 v roku 2003 [15].

Všeobecne je známe, že osteoporóza narastajúcou priemernou dĺžkou života naberá na významnosti nielen

v zdravotníctve, ale i v ekonomickej a sociálnej oblasti celej spoločnosti [15,16].

V tejto práci sledujeme mortalitu pacientov v jednotlivých časových intervaloch po zlomenine. Naším cieľom bolo zistiť, aká je mortalita v perioperačnom a skorom pooperačnom období (10 dní), aká je mortalita po ukončení rehabilitácie a predpokladanom zhojení zlomeniny (3 mesiace), a takisto sme sa zaujímali o ročnú mortalitu u skupiny pacientov po zlomenine proximálneho konca stehnovej kosti.

Materiál a metodika

V práci sme sledovali skupinu pacientov so zlomeninou proximálneho konca stehnovej kosti operovaných na chirurgickom a ortopedickom oddelení našej nemocnice, ktorí boli hospitalizovaní pre túto diagnózu v rokoch 1995 až 2002. Išlo o skupinu 269 pacientov zo spádovej oblasti 110 000 ľudí. Zo skupiny 269 pacientov sme do sledovania nezahrnuli skupinu 29 pacientov, ktorých príčina zlomeniny podľa anamnézy bola preukázateľne traumatická, prípadne mali zlomeninu v patologicky zmenenom kostnom tkanive (ako napr. metastáza) alebo ich vek bol pod 50 rokov. V ďalšom sledovaní sme pracovali so skupinou 240 pacientov, ktorých zlomeniny spĺňali kritériá pre osteoporotickú zlomeninu. Priemerný vek v tejto skupine bol 72,5 rokov. Zo skupiny 240 pacientov bolo 79 mužov a 161 žien. Priemerný vek u mužov bol 69 rokov (najmladší 50 rokov a najstarší 94 rokov). Priemerný vek u skupiny žien bol 76 rokov (najmladšia 54 rokov a najstaršia 102 rokov) (tabuľka 1).

Sledovali sme **päť základných časových parametrov**, z toho **tri intervalové** a **dva kumulatívne parametre**.

- 1. Perioperačná a skorá pooperačná úmrtnosť.** Interval sledovania bol stanovený priemernou dobou pacienta hospitalizovanom na oddelení, kde bola vykonaná operácia. Priemerná doba hospitalizácie bola v sledovanom období 10 dní. Teda prvý parameter bol časovo ohraničený od dňa operácie po 10. deň.
- 2. Interval od 10 dní po 3 mesiace od operácie,** keď sa predpokladá úplné zhojenie zlomeniny a ukončenie nutnej pooperačnej rehabilitácie u pacientov s touto zlomeninou.
- 3. Interval od 3 mesiacov do jedného roka od operácie.**
- 4. Kumulatívna úmrtnosť za obdobie 3 mesiacov od zlomeniny.**
- 5. Ročná kumulatívna úmrtnosť.**

Údaje sme zozbierali z databáz nemocničného informačného systému, chorobopisov pacientov a dostupných údajov od zdravotných poisťovní.

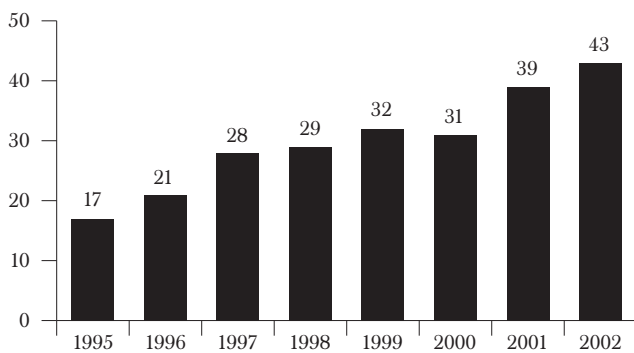
Výsledky

V našom súbore badať jednoznačný trend nárastu počtu zlomenín v jednotlivých sledovaných rokoch. Kým v roku 1995 bol počet zlomenín proximálneho konca stehnovej kosti 17, v roku 2002 už bol počet týchto zlomenín 43 (graf 1 a tabuľka 2).

Konzervatívne sme zlomeninu proximálneho konca stehnovej kosti liečili u 3 pacientov – žien, u ktorých už stav pri prijatí kontraindikoval operačný výkon a exitovali v priemere do 7 dní od prijatia. Tento typ zlomeniny je, podľa našich vedomostí, absolútnou indikáciou na operačnú intervenciu. Výnimku tvoria iba pacienti s abdukčným typom

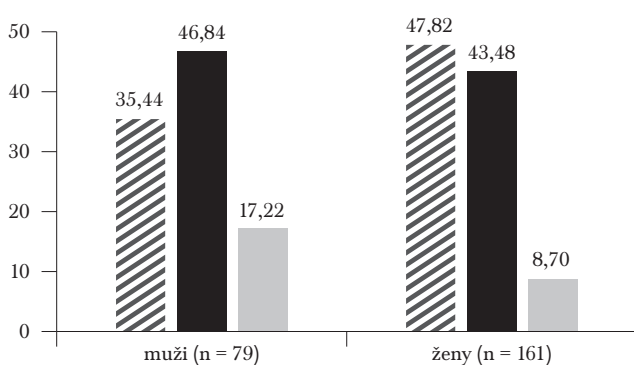
Graf 1

Počet zlomenín proximálneho konca stehnovej kosti v skupine 240 pacientov



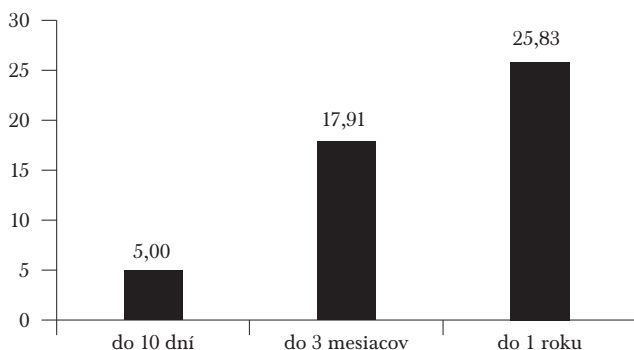
Graf 2

Typy zlomenín v skupine 240 pacientov (v %)



Graf 3

Kumulatívna mortalita po zlomenine proximálneho konca stehnovej kosti



zlomeniny a zároveň s vysokým anesteziologickým rizikom. Typy jednotlivých zlomenín a ich počet v našom súbore udáva *graf 2*.

Intervalová mortalita

Mortalita do 10 dní od operácie bola 2,53 % u mužov a 6,21 % u žien. U žien bola skorá pooperačná mortalita vyššia ako u mužov.

Mortalita v druhom sledovanom období (od 10 dní po 3 mesiace od operácie) bola 20,77 % u mužov a 6,52 % u žien. Rozdiel v úmrtnosti medzi pohlaviami bol najmarkantnejší práve v tomto období. Každý piaty muž zomrel práve v tomto období.

A napokon mortalita od 3 mesiacov do 1 roka od operácie bola 8,19 % u mužov a 10,29 % u ženskej populácie. V tomto intervale percentuálne v úmrtnosti znova, i keď iba mierne, prevládali ženy.

Kumulatívna mortalita

Kumulatívna mortalita za obdobie 3 mesiacov od zlomeniny bola u mužov 22,78 % a u žien 15,52 %. Kumulatívna ročná mortalita bola u mužov 29,11 % a u žien 24,22 % (*tabuľka 3, graf 3*).

Celková kumulatívna ročná mortalita oboch pohlaví bola 25,83% (*tabuľka 3, graf 3*).

Najväčší nárast mortality bol zaznamenaný v druhom sledovanom období, teda medzi 10 pooperačným dňom a 3 mesiacmi. U mužov v tomto intervale bola mortalita vyššia, a zároveň polovica všetkých pacientov umrela práve v tomto období (31 zo 62).

Diskusia

V našom regióne, so spádovou oblasťou 110 000 obyvateľov, bola ročná prevalencia zlomeniny proximálneho konca stehrovej kosti u žien 18,18/100 000 obyvateľov na rok a u mužov 9,09/100 000 obyvateľov na rok u populácie nad 50 rokov, v priemere za sledované obdobie. Pomer medzi pohlaviami udáva dvakrát vyššiu prevalenciu u žien, čo súvisí samozrejme s vyšším výskytom osteoporózy u žien. V absolútnych číslach predpokladáme reálne vyššiu prevalenciu, nakoľko niektorí pacienti aj z našej spádovej oblasti mohli byť ošetrovaní v krajskej nemocnici.

Prevalencia zlomeniny v oblasti bedrového kĺbu v Maďarsku u pacientov vo veku od 50 do 100 rokov (v rokoch 1999 až 2003) je 343 zlomenín na 100 000 obyvateľov na rok [6].

94 % zlomenín proximálneho konca stehrovej kosti sa vyskytuje u populácie staršej ako 50 rokov [17]. 55 % týchto zlomenín sa vyskytuje u ľudí starších ako 80 rokov. 33 % zlomenín v sledovanej oblasti sa vyskytuje u populácie ľudí starších ako 85 rokov [17].

V našom súbore bol priemerný vek pacientov so zlomeninou proximálneho femuru 72,5 roka, u žien bol priemerný vek o 7 rokov vyšší ako u mužov (76 vs. 69). Celkový počet pacientov nad 80 rokov veku v čase zlomeniny bol 64 zo skupiny 240 sledovaných pacientov, čo je 26,6 %.

V svetovej literatúre sa udáva perioperačná a včasná pooperačná mortalita v 4 % pacientov, ak sledujeme skupinu pacientov so zlomeninou proximálneho konca stehrovej kosti nad 50 rokov veku [17]. Mortalita v tomto sledovanom období je dva až trikrát vyššia u mužov ako u žien, čo sa vysvetľuje vyššou polymorbiditou u starších mužov. Mortalita u žien v danom období sa pohybuje pod 2 % [17]. V našom súbore bola mortalita do 10 dní od operácie 5 %, čo je porovnateľné s údajmi zo svetovej literatúry. Vyšší výskyt sme však zaznamenali v tomto období nie u mužov, ale u žien (6,21 % vs 2,53 %). Vysvetľujeme si to malým počtom pacientov, kde údaje nie sú štatisticky významné.

Ročná mortalita po zlomenine proximálneho konca stehrovej kosti je celosvetovo 24 % [17–21]. V našom súbore bola ročná celková mortalita 25 %. Mortalita koreluje s vekom pacienta v čase zlomeniny a je vyššia u mužov ako u žien (29 % vs. 24 %).

Rizikové faktory periooperačnej a včasnej pooperačnej ako i ročnej mortality sú najmä: čas od úrazu po operačnú intervenciu, vek a pohlavie pacienta a pridružené ochorenia. U pacientov nad 80 rokov je mortalita do 10 dní od operácie 5 % a u pacientov nad 90 rokov 90 % [5,18,22]. Ak anesteziologické riziko je ASA II (stanovenie stupňa rizika podľa Americkej anesteziologickej spoločnosti), je riziko periooperačnej mortality len 1 %, pri ASA III už 4 % a pri ASA IV až 25 % [18].

Mortalita po zlomenine proximálneho femuru je najvyššia v prvých 6 mesiacoch po zlomenine [19]. V našom súbore sme zaznamenali percentuálne najvyššiu úmrtnosť medzi 10. dňom a 3. mesiacom od zlomeniny, a to u mužov.

Záver

Zlomenina proximálneho konca stehrovej kosti vo vyššom veku sa významnou mierou podieľa na morbidite a mortalite manifestnej osteoporózy.

Tabuľka 1
Súbor pacientov

	Počet	Priemerný vek (v rokoch)
Muži	79	69
Ženy	161	76
Spolu	240	72,5

Tabuľka 2
Počet zlomenín proximálneho konca stehrovej kosti v skupine 240 pacientov

	1995	1996	1997	1998	1999	2000	2001	2002	Spolu
Muži	3	8	12	16	10	14	8	8	79
Ženy	14	13	16	13	22	17	31	35	161

Tabuľka 3

Kumulatívna mortalita za obdobie do 10 dní, do 3 mesiacov a do jedného roka od zlomeniny (240 pacientov)

	do 10 dní	do 3 mesiacov	do 1 roka
muži (n = 79)	2,53 %	22,78 %	29,11 %
ženy (n = 161)	6,21 %	15,52 %	24,22 %
spolu (n = 240)	5 %	17,91 %	25,83 %

Základom úspechu operačnej terapie týchto zlomenín je skorá operačná intervencia, správny výber operačnej metódy, minimalizovanie operačného času, včasné postavenie pacienta a celková rehabilitácia po operácii. Všetky faktory ovplyvňujú nielen skorú pooperačnú morbiditu, ale podieľajú sa aj na redukcii mortality. Napriek snahe o dodržiavanie týchto prognostických faktorov, je mortalita po zlomenine proximálneho konca stehrovej kosti pomerne vysoká.

Našou snahou by malo byť presunutie roviny pohľadu na pacienta už s prekonanou zlomeninou do roviny aktívneho vyhľadávania rizikových pacientov pre tento typ zlomeniny, aby sme v rámci primárnej prevencie, ktorá by bola aj ekonomicky najvýhodnejšia, dokázali predchádzať zlomenine. Tento postup by výrazne znížil incidenciu zlomeniny proximálneho konca stehrovej kosti, a zároveň by zlepšil celkovú morbiditu i mortalitu u tejto rizikovej skupiny pacientov.

Získavanie údajov o mortalite pacientov je veľmi náročné, nakoľko presnými údajmi disponujú len zdravotné poisťovne, resp. matricy.

Naším cieľom v blízkej budúcnosti je sledovať výskyt zlomenín proximálneho konca stehrovej kosti v spádovej oblasti nemocnice aj v nasledujúcich rokoch a zistiť mortalitu u týchto pacientov v uvedených časových obdobiach a doplniť mortalitu po 10 rokoch od zlomeniny, čo istotne prinesie nové poznatky v oblasti dlhodobého sledovania prežívania po tejto zlomenine.

Literatúra

- Magaziner J, Simonsick EM, Kashner TM et al. Predictors of functional recovery one year following hospital discharge for hip fracture: a prospective study. *J Gerontol* 1990;45:M101–M107.
- Marottoli RA, Berkman LF, Cooney LM, Jr. Decline in physical function following hip fracture. *J Am Geriatr Soc* 1992;40:861–866.
- Mossey JM, Mutran E, Knott K, Craik R. Determinants of recovery 12 months after hip fracture: the importance of psychosocial factors. *Am J Public Health* 1989;79:279–286.
- Barnes B, Dunovan K. Functional outcomes after hip fracture. *Physical Therapy* 1987;67:1675–1679.
- Young Y, Brant L, German P et al. A longitudinal examination of functional recovery among older people with subcapital hip fractures. *J Am Geriatr Soc* 1997; 45:288–294.
- Pentek M, Horvath C, Boncz I et al. Epidemiology of osteoporosis related fractures in Hungary from the nationwide health insurance database, 1999–2003. *Osteoporos Int* 2008;19:243–249.
- Cisár P, Šteňo B, Jány R, Vojtaššák J. Osud pacientov po operácii pre zlomeninu proximálneho konca stehrovej kosti. *Slovenský lekár* 2004;14:236–238.
- Mossey JM, Shapiro E. Self-rated health: a predictor of mortality among the elderly. *Am J Public Health* 1982;72:800–808.
- Masaryk P. Epidemiológia osteoporózy. *Via pract* 2005;2:439–441.
- Džupa V, Bartoníček J, Skála-Rosenbaum J. Rozbor souboru pacientů léčených v roce 1997 pro zlomeninu proximálního femuru – základní analýza souboru. *Acta Chir Orthop Traum Čech* 1999;66:235–239.
- Džupa V, Bartoníček J. Soubor pacientů léčených v roce 1997 pro zlomeninu proximálního femuru – ekonomické aspekty léčení. *Acta Chir Orthop Traum Čech* 1999;66:277–279.
- Koval KJ, Skovron ML, Aharonoff GB, Zuckerman JD. Predictors of functional recovery after hip fracture in the elderly. *Clin Orthop Relat Res* 1998;348:22–28.
- Ceder L, Thorngren KG, Wallden B. Prognostic indicators and early home rehabilitation in elderly patients with hip fractures. *Clin Orthop Relat Res* 1980;152:173–184.
- Lichtenstein P, Harris JR, Pedersen NL, McClearn GE. Socioeconomic status and physical health, how are they related? An empirical study based on twins reared apart and twins reared together. *Soc Sci Med* 1993;36:441–450.
- Masaryk P. Osteoporóza v Slovenskej republike v roku 2002. Národný ústav reumatických chorôb, Piešťany.
- Cisár P, Šteňo B, Jány R, Vojtaššák J. Morbidita pacientov hospitalizovaných pre zlomeninu proximálneho femuru. *Rheumatologia* 2005;19:17–20.
- U.S. Department of Health and Human Services, Public Health Service, National Center for Health Statistics, unpublished data from the 1988 and 1991 National Hospital Discharge Surveys provided for the Office of Technology Assessment by E. J. Graves, 1992.
- Djokovic JL, Hedley-Whyte J. Prediction of outcome of surgery and anesthesia in patients over 80. *JAMA* 1979;242:2301–2306.
- Robbins JA, Biggs ML, Cauley J. Adjusted mortality after hip fracture: From the Cardiovascular Health Study. *J Am Geriatr Soc* 2006;54:1885–1891.
- Cummings SR, Phillips SL, Wheat ME et al. Recovery of function after hip fracture. The role of social supports. *J Am Geriatr Soc* 1988;36:801–806.
- Borgquist L, Nordell E, Jarnlo GB et al. Hip fractures in primary health care. Evaluation of a rehabilitation programme. *Scand J Prim Health Care* 1990;8:139–144.
- Parker MG, Thorslund M, Lundberg O. Physical function and social class among Swedish oldest old. *J Gerontol* 1994; 49:S196–S201.

Hormonálna estrogénová liečba v prevencii osteoporózy

M. BOROVSÝ

I. gynekologicko-pôrodnická klinika LF UK, Bratislava

SÚHRN

Borovský M.: **Hormonálna estrogénová liečba v prevencii osteoporózy**

Použitie hormonálnej liečby v prevencii osteoporózy je odôvodnené poznatkami z biológie, epidemiológie, údajmi z predklinických štúdií a tiež údajmi z observačných a randomizovaných klinických štúdií. Redukcia klinických dôsledkov deficitu estrogénov ich substitúciou je štatisticky signifikantná, klinicky relevantná a aj biologicky zdôvodnená. Nízkodávková hormonálna liečba po menopauze minimalizuje jej možné vedľajšie účinky a pravdepodobne zvýši komplianciu liečby. Nižšie dávky estrogénov môžu tiež prinajmenšom redukovať potenciálne riziká liečby pričom sú zachované pozitíva konvenčnej hormonálnej liečby. V súčasnosti môžeme pokladať prevenciu osteoporózy za najvýznamnejší prídavný účinok hormonálnej liečby v postmenopauze.

Kľúčové slová: postmenopauza, osteoporóza, hormonálna liečba

SUMMARY

Borovský M.: **Oestrogen hormone replacement therapy to prevent osteoporosis**

The use of hormone therapy in the prevention of osteoporosis has been justified by data from biology, epidemiology, preclinical as well as observational and randomized clinical studies. Reduction of the clinical impact of oestrogen deficiency by their replacement is statistically significant, clinically relevant and biologically explained. Low-dose hormone replacement therapy in postmenopausal women minimizes potential side effects and probably increases compliance. Also, low doses of oestrogen may at least reduce potential therapy-associated risks while maintaining the positives of conventional hormone therapy. At present, prevention of osteoporosis may be considered the most important additional effect of postmenopausal hormone therapy.

Keywords: postmenopause, osteoporosis, hormone therapy

Osteologický bulletin 2009;14(1): 7–10

Adresa: prof. MUDr. Miroslav Borovský, CSc., Antolská 11, 851 07 Bratislava, Slovensko, e-mail: borovsky@npba.sk

Došlo do redakcie: 8. 1. 2009

Přijato k tisku: 18. 2. 2009

Úvod

Hormonálna liečba (HL) redukuje klimakterické symptómy a zlepšuje kvalitu života. Úloha gynekológa v indikovaní hormonálnej liečby v peri- a v postmenopauze je jasne daná. Gynekológ je špecialistom, ktorý pri pravidelnej preventívnej starostlivosti o postmenopauzálnu ženu má zhodnotiť okrem potreby a rizík hormonálnej liečby aj možné riziká vzniku osteoporózy. Preventívny účinok hormonálnej liečby estrogénmi na vertebrálne a nonvertebrálne fraktúry bol jasne dokázaný v epidemiologických, prospektívnych randomizovaných štúdiách a v metaanalýzach. Počet zlomenín znižuje dokonca aj u žien bez osteoporózy. Hormonálna liečba sa v manažmente osteoporózy nevyužíva v takej miere, ako by mohla. Dôvodom sú rôzne obavy a nepodložené informácie o neúčinnosti tohto typu profylaxie postmenopauzálny osteoporózy. Dôsledkom je nízky počet žien, ktoré by mohli z protektívneho účinku HL na kostnú hmotu profitovať. Limitácia možností HL je však dlhodobo nízka kompliancia vyplývajúca z medializovaných obáv z liečby hormónmi ako aj z vedľajších účinkov liečby vyššími dávkami hormónov [1].

Najznámejšou a už historickou vedeckou prácou, ktorá

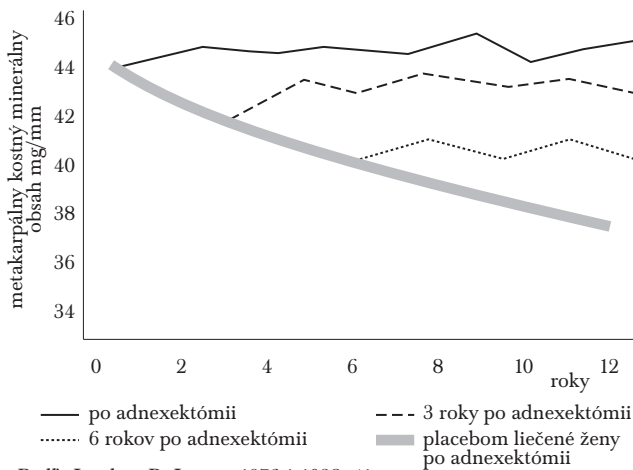
dokázala priaznivý efekt HL na udržanie pôvodnej kvality kostí u žien po kastrácii (adnexektómii), bola práca Lindsaya a kol. (1976). V tejto práci dokázal, že ak sa ženám po adnexektómii nepodávala hormonálna liečba (podávalo sa len placebo), po 12 rokoch došlo k viac ako 50% poklesu mineralizácie kosti, ktorá sa v tejto štúdií sledovala v oblasti metakarpu. V skupine žien, ktorým sa HL nasadila ihneď po adnexektómii, sa mineralizácia kostí udržala na pôvodnej hodnote aj po 12 rokoch. Keď sa skúmalo, aký účinok má oneskorené nasadenie HL po 3 alebo 6 rokoch od kastrácie, ukázalo sa, že HL zastaví ďalšie odbúravanie kostí a udržuje ju na stacionárnej úrovni, aj keď už nedôjde k reverzibilite a ku kvalitatívneho stavu ako bol pred kastráciou. HL vedie k udržaniu východiskovej kvality kostí (takej aká bola pred liečbou). Čím neskôr sa v postmenopauze začne s HL, tým je jej efekt na pokles BMD menší a u starších žien sa zvyšuje kardiovaskulárne riziko liečby [2] (viz obr. 1).

Kostná denzita vekom klesá, ale zníženie ovariálnej funkcie je najdôležitejším faktorom vzniku postmenopauzálny osteoporózy [3]. Pokles ovariálnej funkcie je spojený so znížením cirkulujúcich estrogénov v organizme. Ak u starších

žien klesne plazmatická koncentrácia estradiolu na < 5 pg/ml, pozorujeme ročnú kostnú stratu na proximálnom femure až 0,8 % ročne [4] (viz obr. 2).

Obr. 1

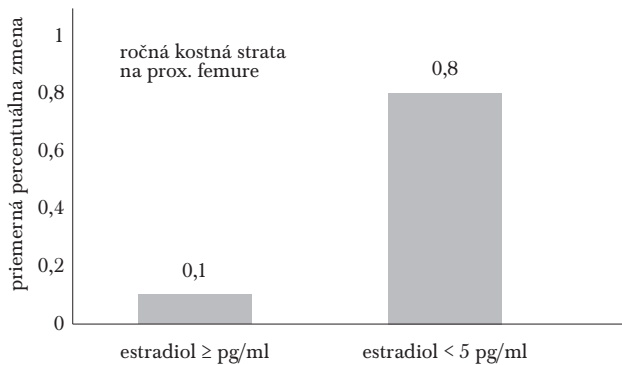
Efekt užívania HL na kostnú stratu po adnexektómii



Podľa Lindsay R, Lancet 1976;1:1038–41

Obr. 2

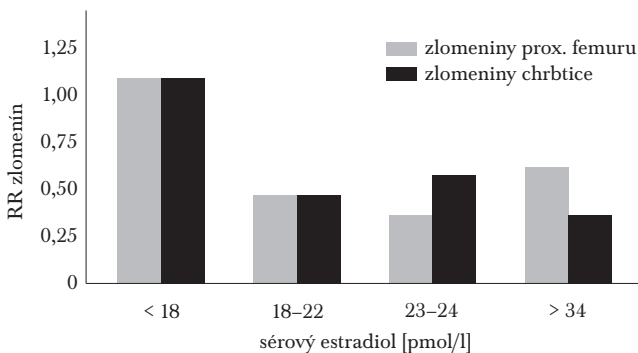
Odhad kostnej straty u starších žien



Podľa Stone K, J Bone Miner Res 1998;13:1167–1174

Obr. 3

Hladina endogénnych hormónov a riziko fraktúr u starších žien



Podľa Cummings SR, N Engl J Med 1998;339:733–738

Nízke koncentrácie endogénneho estradiolu (< 18 pmol/l) štatisticky významne zvyšujú incidenciu fraktúr stavcov aj proximálneho konca stehnovej kosti [5,6] (viz obr. 3).

Hormonálna liečba po menopauze jednoznačne zabraňuje strate kostnej hmoty, dokonca liečba zabezpečuje zvýšenie denzity kostí (BMD) a má pri postmenopauzálnnej osteoporóze trvalý profylaktický účinok na vertebrálne aj nevertebrálne fraktúry. Dokázali to viaceré prospektívne randomizované štúdie, retrospektívne analýzy aj metaanalýzy takto zameraných štúdií. Výsledky štúdie Womens Health Initiative (WHI) dokázali, že HL vedie k 33% redukcii fraktúry proximálneho konca stehnovej kosti, 29% redukcii fraktúr predlaktia, 35% redukcii vertebrálnych fraktúr a 24% redukcii všetkých fraktúr spolu [7,8]. Obr. 4.

Len veľmi málo liekov má až také priaznivé účinky na prevenciu postmenopauzálnych osteoporotických fraktúr. Retrospektívna analýza UK General Practice Research Database, ktorá bola publikovaná v uplynulom roku v odbornom časopise The Human Reproduction porovnávala kohortu žien vo veku 55–79 rokov, ktoré neboli liečené HL (n = 11 572) s kohortou v tom istom vekovom pásme, ktorá užívala HL (n = 6 890). Táto analýza potvrdila benefit HL na viaceré zdravotné parametre u postmenopauzálnych žien. V tejto analýze HL nielenže redukovala riziko fraktúry proximálneho konca stehnovej kosti (RR 45 %), ale znížila aj relatívne riziko IM o 50 % a redukovala celkovú mortalitu o 22 % [9].

International Menopause Society vydala ešte v roku 1997 odporúčanie pre HL u žien po menopauze. V rámci tohto dokumentu sa uvádza, že dávkovanie hormónov v rámci HL má byť nastavené individuálne a na najnižšiu efektívnu dávku. Nízkodávkovaný mikronizovaný 17-beta estradiol v individuálne vytitrovaných terapeutických dávkach 0,5–2 mg spolu s kalcium je schopný zabrániť kostnej strate u postmenopauzálnych žien a je štatisticky významne lepší ako placebo aj pri minimálnej dávke. Nižšie dávky estrogénov, než ako sa ešte bežne používajú, môžu poskytnúť dobrú kvalitu života u veľkej časti užívateľiek [10,11].

V USA je už registrovaný prípravok s ultranízkymi koncentraciami estrogénov (Menostar), ktorý uvoľňuje 0,014 mg E2/deň. Už pri veľmi nízkej dávke viedol Menostar v porovnaní s placebom u starších žien (priemerný vek 66,8 roka, BMI 20,3) k 2% nárastu BMD v oblasti driekovej chrbtice a k štatisticky významnému 1,4% rozdielu v náraste BMD v oblasti proximálneho femuru [12].

Dvoj- až trojročná HL má dlhodobý preventívny efekt na postmenopauzálnu osteoporózu, ktorý je možné detekovať ešte 10 rokov po ukončení HL.

Keď sa v jednej štúdií zisťoval výskyt fraktúr (vertebrálne, nevertebrálne a všetky fraktúry) po 5, 11 a 15 rokoch u 347 zdravých žien, ktoré v minulosti užívali minimálne 2–3 roky HL a porovnali sa s vekovo primeranou skupinou žien, ktorá nikdy nedostala HL, ukázalo sa, že ženy, ktoré v minulosti dostávali HL aspoň 2–3 roky, mali aj po dlhom časovom období o 52 % menej všetkých zlomenín a o 32 % menej nevertebrálnych fraktúr ako tie ženy, ktoré HL nikdy neužívali [13] (viz obr. 5).

Efekt mediálnej kampane proti HL, ktorú spustili prvé nekriticky prezentované dáta WHI štúdie, viedol k poklesu počtu aktívnych užívateľiek HL. V nasledujúcich rokoch počet

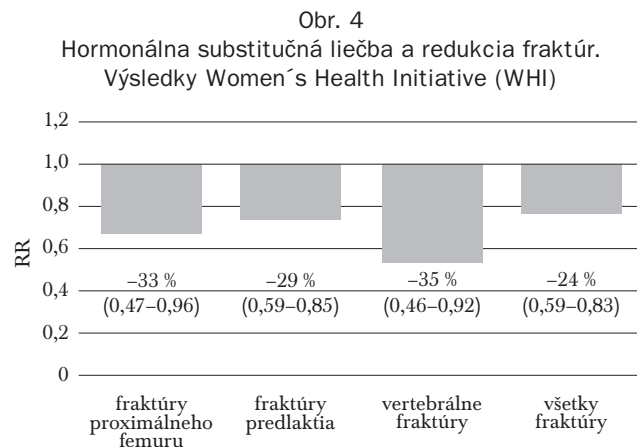
fraktúr v skupine, ktorá zostala bez liečby, významne stúpol (vzostup o 46 %, $p < 0,001$) [14,15] (viz obr. 6).

Začať s HL v postmenopauze nie je nikdy neskoro, avšak riziká liečby sa vekom zvyšujú. Efekt na fraktúry je však nepriamo úmerný dĺžke obdobia od začiatku menopauzy po začiatok HL. Je známe, že frekvencia fraktúr stúpa úmerne so zvyšujúcim sa vekom, ale absolútny počet fraktúr je najvyšší v čase, keď ešte nie je prítomná osteoporóza. Väčšina žien s fraktúrami má ešte len osteopéniu, kedy anti-resorpčná liečba nie je indikovaná a práve táto skupina žien by mohla významne profitovať z HL. Je preto nutné vypracovať stratégiu na lepšiu identifikáciu postmenopauzálnych žien, ktoré majú vysoké riziko fraktúr [16] (viz obr. 7).

Užívanie nízkodávkovej HL je jedna z potenciálne využitelných efektívnych stratégií na zabránenie kostných strát u žien po menopauze, ktorá zaručí aj ďalšie zdravotné výhody (kardiovaskulárna morbidita a mortalita, inkontinencia a pod.). HL v liečbe postmenopauzálnych osteoporózy vedie k významnej redukcii rizika všetkých fraktúr, vertebrálnych fraktúr aj fraktúr proximálneho konca bedrovej kosti. Napriek tomu, že zvýšený kostný obrat závisí od dávky

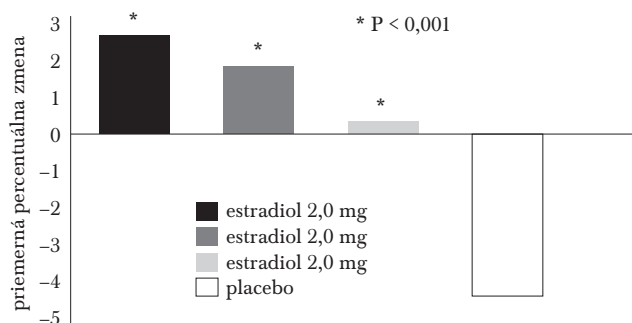
estrogénov v HL, aj nižšie dávkovanie má u väčšiny žien pozitívny efekt na kosť [7,17] (viz obr. 8).

Hormonálna liečba v prevencii fraktúr pôsobí komplexne. Okrem jednoznačne pozitívneho vplyvu na BMD, pôsobí na



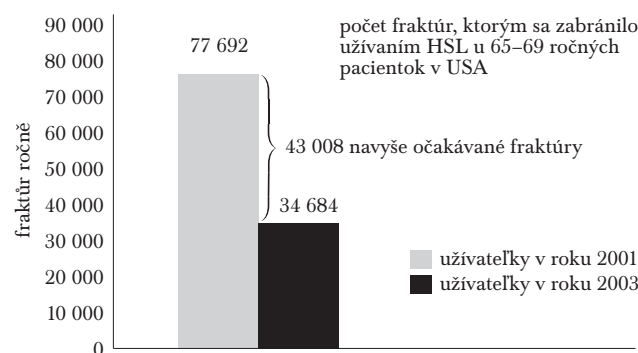
Podľa Cauley JA, JAMA 2003;290:1729-38

Obr. 5
IMS odporúčania pre hormonálnu liečbu v postmenopauze



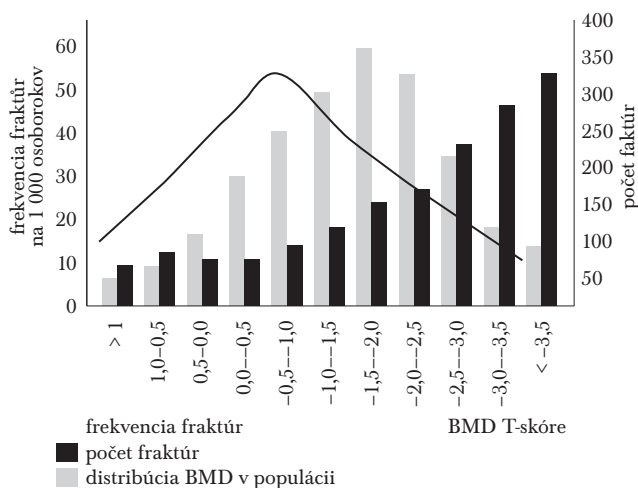
Podľa Ettinger B, Am J Obstet Gynecol 1992;166:479-488

Obr. 6
Očakávaný nárast fraktúr v dôsledku poklesu užívania HL



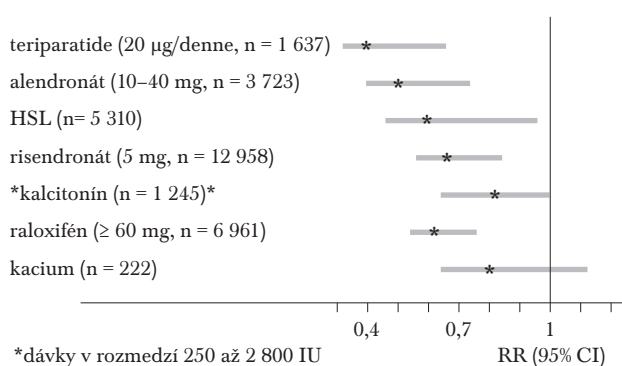
Podľa Gambacciani M, Climacteric 2007;10:273-275

Obr. 7
Frekvencia fraktúr, distribúcia BMD v populácii a počet fraktúr



Podľa Siris, ES, JAMA 2001;286:2815-22

Obr. 8
Prehľad možností liečby osteoporózy a vertebrálne zlomeniny



*dávky v rozmedzí 250 až 2 800 IU týždenne, prevažne nasálne podanie

Podľa Cauley JA, JAMA 2003;290:1729-38, Neer RM, N Engl J Med 2001;344:1434-41

kvalitu kosti cestou ovplyvnenia kostného obratu a kostnej architektúry. HL má okrem priameho vplyvu na kostnú hmotu významné účinky aj na centrálnu nervovú sústavu a svalovú silu, čo pôsobí preventívne v incidencii pádov [18].

Záver

Hoci je HL indikovaná predovšetkým na ovplyvnenie klimakterického syndrómu, liečba signifikantne znižuje stratu kostnej hmoty v postmenopauze. Môžeme ju teda pokladať za vhodnú prevenciu a liečbu osteoporózy u postmenopauzálnych žien so zvýšeným rizikom zlomenín, predovšetkým vo veku do 60 rokov. Je vhodnou prevenciou straty kostnej hmoty u žien s predčasnou menopauzou. Protektívny účinok HL na BMD klesá po ukončení liečby, ale určitý stupeň ochrany pred zlomeninami pretrváva.

Väčšina zlomenín sa objaví u žien, ktoré ešte nespĺňajú WHO kritériá pre osteoporózu. Liečiť túto populáciu žien liekmi určenými na liečbu osteoporózy bez potrebnej stratifikácie rizika vedie k neúmerne vysokému počtu liečených. Je potrebný ďalší výskum na lepšiu identifikáciu týchto žien a ukazuje sa potreba liečiť ich liekom, ktorý má aj iné benefity (HL). Intervencia nízkodávkovou a ultranízkodávkovou HL v skorej postmenopauze v prevencii straty kostnej hmoty môže byť finančne efektívna a mať aj iné zdravotné benefity. Výskum je potrebné nasmerovať aj k vývinu nových liekových foriem HL, ktoré budú bez vedľajších nežiadúcich účinkov a zlepšia kompliance pacientok.

Už rozvinutú osteoporózu je určite lepšie liečiť špecifickou liečbou: bisfosfonátmi (alendronátom alebo risendronátom), SERM (raloxifén), alebo v indikovaných prípadoch anabolickými liekmi ako sú parathormón alebo stroncium ranelat) [18–21].

Literatúra

1. Pines A, Re-think HRT: behind the scene of perceptions. *Climacteric* 2008; 11:443–446.
2. Lindsay R, Hart DM, Aitken JM, et al. Long-term prevention of postmenopausal osteoporosis by oestrogen. Evidence for an increased bone mass after delayed onset of oestrogen treatment. *Lancet* 1976;1:1038–41.

3. Gambacciani M, Spinetti A, de Simone L, et al. The relative contribution of menopause and aging to postmenopausal vertebral osteopenia. *J Clin Endocrinol Metab* 1993;77:1148–51.
4. Stone K, Bauer DC, Black DM, et al. Hormonal predictors of bone loss in elderly women: a prospective study, The Study of Osteoporotic Fractures Research Group. *J Bone Miner Res.* 1998;13:1167–1174.
5. Cummings SR, Browner WS, Bauer D, et al. Endogenous hormones and the risk of hip and vertebral fractures among older women. Study of Osteoporotic Fractures Research Group. *N Engl J Med* 1998;339:733–738.
6. Mastalgia SR, Bagur A, Royer M et al.: Effect of endogenous estradiol levels on bone resorption and bone mineral density in healthy postmenopausal women: a prospective study. *Climacteric* 2009;12:49–58.
7. Cauley JA, Robbins J, Chen Z et al. Effects of estrogen plus progestin on risk of fracture and bone mineral density. The Women's Health Initiative randomized trial. *JAMA* 2003;290:1729–38.
8. Rossouw JE, Anderson GL, Prentice RL, et al. Writing Group for the Women's Health Initiative Investigators. Risk and benefits of estrogen plus progestin in healthy postmenopausal women. *JAMA* 2002;288:321–33.
9. UK General Practice Research Database support WHI trial results. *Human Reproduction* 2007;22:1769–77.
10. Ettinger B, Genant HK, Steiger P, et al. Low-dosage micronized 17 beta-estradiol prevents bone loss in postmenopausal women. *Am J Obstet Gynecol* 1992;166:479–488.
11. Gambacciani M, Cappagli B, Ciapponi M et al.: Ultra low-dose hormone replacement therapy and bone protection in postmenopausal women. *Maturitas* 2008;59:2–6.
12. Ettinger B, Ensrud KE, Wallace R, et al. Effects of ultralow-dose transdermal estradiol on bone mineral density: a randomized clinical trial. *Obstet Gynecol* 2004;104:443–51.
13. Bagger YZ, Tanko LB, Alexandersen P, et al. Two to three years of hormone replacement treatment in healthy women have long-term preventive effects on bone mass and osteoporotic fractures: the PERF study. *Bone* 2004;34:728–735.
14. Hersh AL, Stefanick ML, Stafford RS. National use of postmenopausal hormone therapy: annual trends and response to recent evidence. *JAMA*, 2004;291:47–53.
15. Gambacciani M, Ciapponi M, Gennazzani AR.: The HRT misuse and osteoporosis epidemic: a possible future scenario. *Climacteric* 2007;10:273–275.
16. Siris ES, Miller PD, Barret-Connor E, et al.: Identification and fracture outcomes of undiagnosed low bone mineral density in postmenopausal women: results from the National Osteoporosis Risk assessment. *JAMA* 2001;286:2815–22.
17. Neer RM, Arnaud CD, Zanchetta JR, et al.: Effect of parathyroid hormone (1–34) on fractures and bone mineral density in postmenopausal women with osteoporosis. *N Engl J Med* 2001;344:1434–41.
18. Barlow DH: What is the optimal policy for osteoporosis management? *Maturitas* 2008;60:3–9.
19. Birkhäuser MH, Panay N, Archer DF et al.: Updated practical recommendations for hormone replacement therapy in the peri- and postmenopause. *Climacteric* 2008;11:108–123.
20. Bayer M, Jenčiek J, Kučerová I et al.: Doporučené postupy pro diagnostiku a terapii postmenopauzální osteoporózy II, část první. *Osteol bull* 2007;1:24–34.
21. Bayer M, Jenčiek J, Kučerová I et al.: Doporučené postupy pro diagnostiku a terapii postmenopauzální osteoporózy II, část druhá. *Osteol bull* 2007;2:74–81.

Tkáňový přenos a jeho role při radikální léčbě osteomyelitidy tibie

A. NEJEDLÝ¹, J. ZÁHORKA², V. DŽUPA²

¹Klinika plastické chirurgie 3. LF UK a FNKV, Praha
²Ortopedicko-traumatologická klinika 3. LF UK a FNKV, Praha

SOUHRN

Nejedlý A., Záhorka J., Džupa V.: **Tkáňový přenos a jeho role při radikální léčbě osteomyelitidy tibie**

Chronickou osteomyelitidu autoři chápou jako zánětlivé postižení kostí a okolních měkkých tkání, jehož důsledkem je zhoršení prokrvení. Metoda radikální léčby spočívá v dokonalém debridementu skeletu i měkkých tkání a krytí vzniklého defektu volným lalokem, který má autonomní cévní zásobení. Lalok po přenosu plní více zásadních úloh. Přináší dostatek kvalitní prokrvené tkáně pro krytí exponovaného skeletu. Dostatek tkáně laloku umožňuje další možné chirurgické intervence týkající se skeletu. V časně pooperační době, vzhledem k autonomnímu prokrvení přináší do místa sanace celkově podaná antibiotika v potřebné koncentraci a jako dobře prokrvená tkáň napomáhá hojení infikované kosti po radikálním ošetření.

Klíčová slova: Osteomyelitis tibie, radikální léčba, transpozice svalů, volný lalok, volný přenos svalů

SUMMARY

Nejedlý A., Záhorka J., Džupa V.: **Free flap transfer and its role in the radical treatment of chronic osteomyelitis of the tibia**

Chronic osteomyelitis is an inflammatory disease of bones and adjacent soft tissues resulting in impaired perfusion. Radical treatment methods include thorough debridement of both the skeleton and soft tissues and covering the resulting defect with a free flap with independent vascular supply. After transfer, the flap has multiple essential roles. It provides enough perfused tissue of good quality to cover the exposed skeletal bone. The flap contains enough tissue to enable further surgical interventions related to the skeleton. In the early postoperative period, systemically administered antibiotics in adequate concentrations are brought to the site as a result of independent perfusion. The well-perfused tissue also aids in healing of the bone following radical treatment.

Keywords: Osteomyelitis of the tibia, radical treatment, muscle transposition, free flap, free muscle transfer

Osteologický bulletin 2009; 14(1):11-14

Adresa: doc. MUDr. Aleš Nejedlý, Klinika plastické chirurgie 3. LF UK a FNKV, Šrobárova 50, 100 34 Praha 10, e-mail: a.nejedly@volny.cz

Došlo do redakce: 10. 9. 2008

Přijato k tisku: 16. 2. 2009

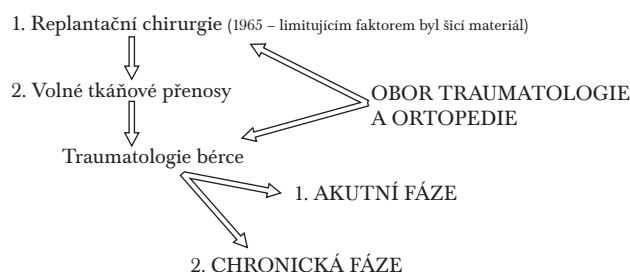
Úvod

Mikroneurovaskulární technika rozšířila možnosti oboru plastické a rekonstrukční chirurgie podobně jako tomu bylo i v ostatních chirurgických oborech. Nejprve umožnila obnovit integritu traumatem oddělených akrálních částí lidského těla [1]. Replantační chirurgie se uplatnila hlavně v oblasti horní končetiny [2]. Možnost realizovat anastomózu cév kalibru v řádu milimetru byla potom aplikována při volném přenosu tkáňových celků – volných laloků. Tento operační postup umožnil krýt defekty různého rozsahu a kvality a později rekonstruovat stavy dříve neléčitelné, jako například provést rekonstrukci prsu po mastektomii, přenosem prstu z nohy rekonstruovat úchopovou schopnost ruky po ztrátovém poranění prstů a podobně. Tyto operační postupy byly zavedeny v 60. a 80. letech minulého století [3]. Je zajímavostí, že do té doby limitujícím faktorem pro jejich realizaci byla neexistence dostatečně jemného atraumatického šicího materiálu, který byl teprve v této době uvedený na trh. Další potřebné základní kameny mikrochirurgické techniky – potřebné zvětšení a jemné instrumentarium byly k dispozici mnohem dříve.

Pro současný rozvoj léčebných postupů je charakteristická integrace medicínských oborů [4,5]. Interdisciplinární spolupráce plastické a rekonstrukční chirurgie a ortopedie v podobě obou pracovišť Fakultní nemocnice Královské

Obr. 1
Schématické znázornění vývoje interdisciplinární spolupráce

MIKRONEUROVASKULÁRNÍ TECHNIKA
V OBORU PLASTICKÉ CHIRURGIE



Vinohrady je založená na snaze společně využít možnosti obou oborů [6]. Při replantační chirurgii zvláště v indikacích proximálních amputací byly a stále jsou velmi cenné současné poznatky ortopedie při stabilizaci skeletu, na kterou jsou při replantaci kladeny specifické nároky. Postupem času byla aproximována kritéria a standardizovány postupy pro stabilizaci skeletu,

kteřá je prvním krokem replantace a v rukách zkušeného ortopeda je rychlým a osvědčeným postupem.

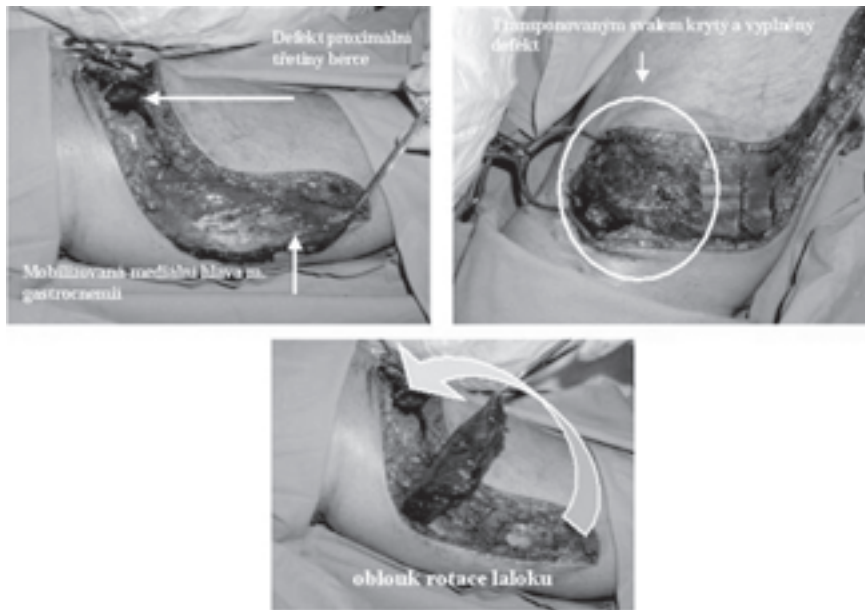
Dále začala obě pracoviště spolupracovat při léčbě otevřených zlomenin s defektem měkkých tkání, zvláště v oblasti bérce [7,8,9]. Přenos volného laloku změnil strategii léčby těchto závažných poranění reálně ohrožujících existenci končetiny a umožnil jejich

efektní léčbu [10,11,12].

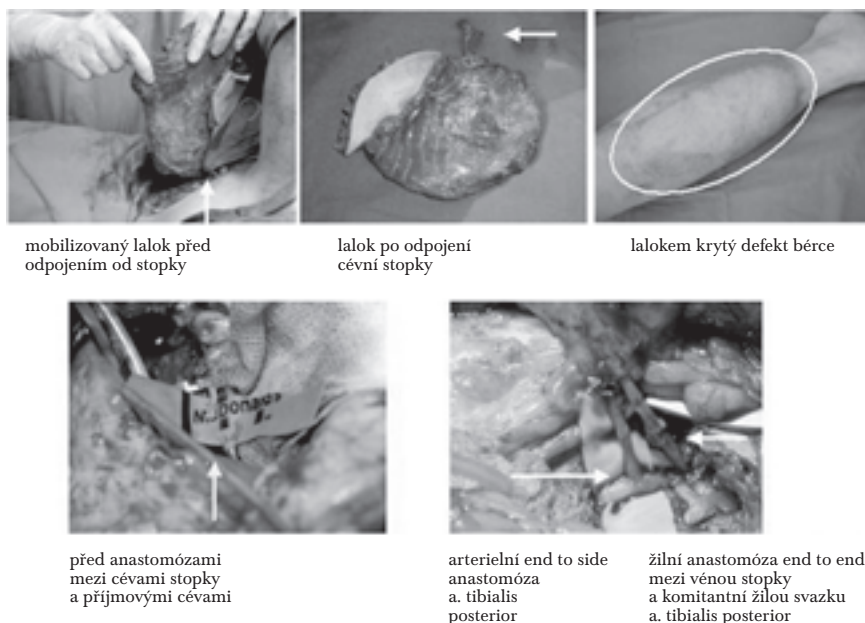
V současné době se obě pracoviště zabývají chirurgickou léčbou následků zlomenin bérce – chronické osteomyelitidy, která je charakterizována infektem skeletu a poškozením měkkých tkání v širokém okolí infektu (*obr. 1*) [13]. Úzká interdisciplinární spolupráce není založena na pouhém izolovaném provedení operací v určité sekvenci. Je projevem komplexního pohledu na tuto problematiku a týká se společné rozvahy o indikaci a provedení operace, která recipročně zvažuje současné léčebné možnosti obou oborů.

Obr. 2
Princip transpozice svalu

Transpozice mediální hlavy m. gastrocnemii



Obr. 3
Princip volného přenosu laloku



Princip přenosu vaskularizované tkáně

Považujeme za vhodné alespoň v krátkosti přiblížit principy možnosti krytí defektu vaskularizovanou tkání při chirurgické léčbě osteomyelitidy bérce.

Prokrvený sval, resp. sval, který má vlastní cévní zásobení zprostředkované definovanou cévní stopkou, je možné přenést do místa určení dvěma způsoby: jednodušší transpozicí nebo složitějším volným přenosem.

Transpozice svalu. Transpozicí svalu rozumíme jeho téměř celou mobilizaci s ponecháním definovaného cévního svazku (nemusí to být vždy dominantní stopka), který zajistí dobré prokrvení svalu a přitom je umožněna transpozice v oblouku rotace svalu do místa určení pro krytí defektu. Někdy je možné (nebo si to stav vyžaduje) odpojit začátek i úpon svalu a zachovat kontinuitu svalu pouze na cévní stopce. Tím je maximálně rozšířený oblouk rotace svalu, možnost pokrytí defektu i na vzdálenějším místě. Dobrým příkladem v oblasti bérce je transpozice jedné z hlav m. gastrocnemii. Na *obrázku 2 nahoře vlevo* je patrný sval po odpojení úponu a potřebné mobilizaci. Distální konec svalové části naznačuje rozsah oblouku rotace, kterým je limitována možnost krytí defektu. *Obrázek 2 nahoře vpravo* dále ukazuje transpozici svalu do místa určení – pro krytí defektu. Použití transpozice svalu limituje nejenom lokalizace defektu, ale také jeho rozsah. Jinými slovy, nachází-li se defekt v oblasti oblouku rotace některého svalu, který je možné transponovat, je metodou volby pro přenos vaskularizované svalové tkáně transpozice svalu. Transponovaná část svalu

určená pro krytí však nesmí být menší, než je velikost defektu.

Volný přenos svalu. Nastane-li situace, že rozsah defektu přesahuje možnosti transpozice, nebo je defekt v lokalitě, která není dosažitelná transpozicí, je nutné uvažovat o volném přenosu svalu.

Volným přenosem tkáně nebo volným lalokem obecně, rozumíme přenos bloku tkáně určité kvality a kvantity na vzdálené místo, po jeho mobilizaci a odpojení definované cévní stopky. Při léčbě osteomyelitidy tibie se většinou jedná o sval. V místě určení jsou potom provedeny anastomózy mezi cévami stopky laloku a připravenými příjmovými cévami v místě defektu pomocí mikroneurovaskulární techniky. Tento postup je podstatně složitější a náročnější pro operační skupinu i pro pacienta, ale umožní přenést dostatek autonomně prokrvené tkáně na celkem libovolné místo určení. Uvedený postup znázorňuje obr. 3.

Možnosti krytí defektů v oblasti bérce

Schematicky je možné rozdělit bérce do 3 třetin – proximální, střední a distální třetiny, jak uvádí obr. 4.

Proximální třetina bérce je téměř výhradně doménou transpozice mediální nebo laterální hlavy m. gastrocnemii, v případě potřeby je možné transponovat obě hlavy tohoto svalu. Při rozsáhlém defektu je nutné volit volný přenos svalu, ale s touto situací se autoři zatím při radikální léčbě nesetkali.

Ve střední třetině bérce je možné zvážit transpozici m. solei. Při extenzivním defektu nebo defektu lokalizovaném v distální části této třetiny je však metodou volby volný lalok.

Distální třetina bérce je jednoznačně doménou volného přenosu svalu. Tato oblast nedovoluje bezpečně transponovat jakoukoliv svalovou jednotku a volný přenos svalu je indikován i v případě krytí menších defektů.

Při radikální léčbě osteomyelitidy preferujeme přenos svalové tkáně pro její skvělou vaskularitu, proto v textu neuvažujeme o jiných typech volných laloků. Je správné podotknout, že vždy indikujeme nejjednodušší postup, který splní požadovaná kritéria. Na druhé straně kvalita a rozsah defektu je rozhodující faktor pro indikaci transpozice nebo volného přenosu svalu v oblasti bérce.

Radikální léčba osteomyelitidy tibie

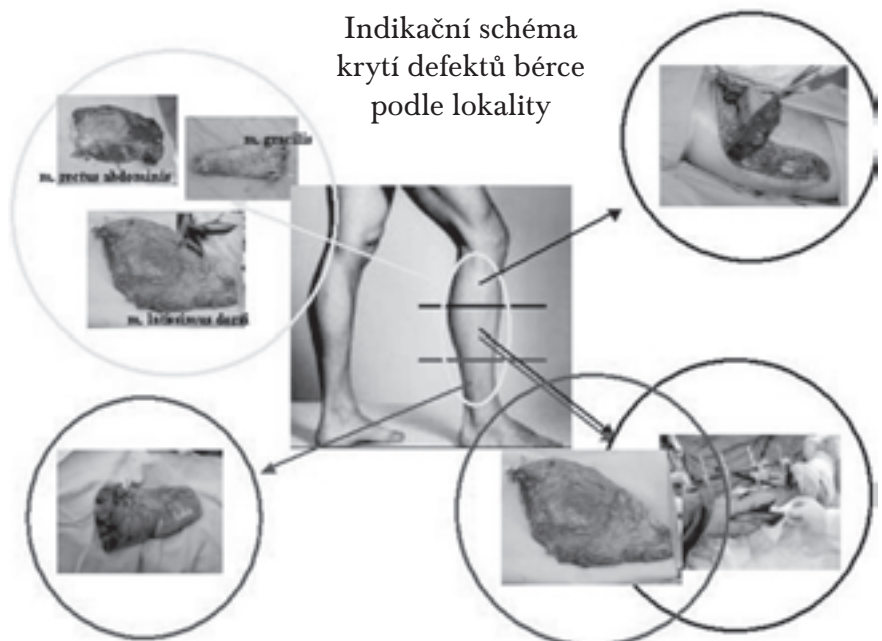
Podstatou radikálního ošetření osteomyelitidy tibie je provedení debridement infikovaného skeletu i měkkých tkání a následné krytí defektu volným svalovým přenosem.

Radikální debridement. Operační výkon začíná rozsáhlým debridement skeletu nejčastěji otevřením dutiny tibie 12mm žlábkem v celém rozsahu (od tuberositas tibiae až do dolní metafýzy tibie) nebo minimálně v rozsahu zánětlivých

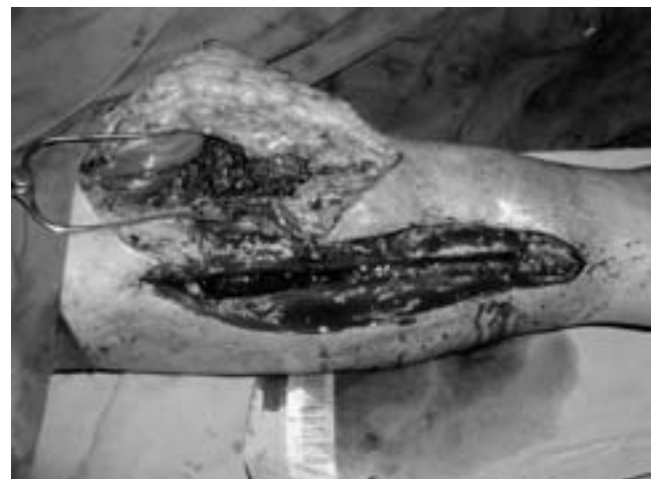změn patrných makroskopicky či potvrzených předoperačním CT vyšetřením. Debridement musí být radikální a musí odstranit veškerou infikovanou a nekrotickou kostní tkáň a všechny sekvestry. Za známku kvalitně provedeného debridement považujeme kapilárně krvácející spodinu kosti. Stejně radikálně však provádíme i debridement infikovaných, jizevnatých a obecně špatně perfundovaných měkkých tkání (kůže, podkoží, svaly) (obr. 5).

Krytí defektu. Po radikálním debridement následuje krytí vzniklého defektu podle výše uvedených zásad (obr. 6, 7). Krytí defektu může být provedeno v **jedné době** s debridement v případě, kdy je jisté, že debridement bylo rozsáhlé a nehrozí riziko nového vzplanutí infektu. V opačném

Obr. 4
Možnosti krytí defektů bérce podle jejich lokalizace



Obr. 5
Radikální ošetření osteomyelitidy bérce a příprava příjmových cév svazku a. tibialis posterior



případě postupujeme ve **dvou dobách**, kdy po provedení debridement vyplníme dutinu vazelinou podle zásad klasické Orrovy metody [14]. Krytí potom následuje s odstupem několika týdnů poté, co kostní tkáň i měkké tkáně jsou kryté klidnými granulacemi a stěry z jejich povrchu jsou kultivačně negativní.

Diskuze

K radikální léčbě osteomyelitidy tibie mezioborovou spoluprací nás přivedla předchozí dobrá zkušenost při využití volných laloků při léčbě defektních zlomenin bérce, jak bylo výše uvedeno. Z hlediska časování krytí defektních zlomenin jsme vyzorovali, že pro pacienta i operační tým je nejvýhodnější období mezi 3. a 14. dnem po úrazu (**akutní krytí**). Ke zhojení defektu měkkých tkání dojde v termínu obvyklém při léčení ran a přitom jsou eliminována rizika časnějšího krytí (**urgentní krytí** v prvních dvou dnech po úrazu), kdy zejména u polytraumatizovaných pacientů nelze

vždy průběh léčby bezpečně odhadnout. Krytí v odstupe 14 dní až 4 týdnů po úrazu považujeme za méně vhodný, jelikož prodlužuje primární léčení měkkých tkání (**odložené krytí**) [11,12,13]. Při odstupe delším než 4 týdny jsme pozorovali osídlení defektních měkkých tkání a odhaleného skeletu u 100 % pacientů (**pozdní krytí**). Avšak i výsledky pozdního krytí po provedení radikálního debridement byly z hlediska sanace infekce velmi příznivé, proto jsme tuto metodu později aplikovali i při léčbě chronické osteomyelitidy tibie.

Závěr

Radikální léčba chronické osteomyelitidy je založena na principu, který chápe osteomyelitidu jako zánětlivé postižení kostní tkáně, která je však vede i k postižení měkkých tkání zánětlivými změnami s důsledkem zhoršení jejich perfuze. Metoda radikální léčby spočívá v dokonalém debridement a krytí vzniklého defektu měkkých tkání i exponovaného skeletu kvalitně prokrvenou tkání – volným lalokem, který má autonomní cévní zásobení. Svojí vaskularitou napomáhá k hojení ošetřené kostí tkáně správnou perfuzí, a navíc v časně pooperační době přináší do místa sanace skeletu i celkově podaná antibiotika.

Radikální léčba se plně osvědčila, pokud byla správně indikovaná. Dobrá indikační úvaha, integrace léčebných možností obou oborů týkajících se léčby jednoho problému je důležitou součástí uvedené léčby. Účelem popsané náročné léčby je zachování funkční dolní končetiny.

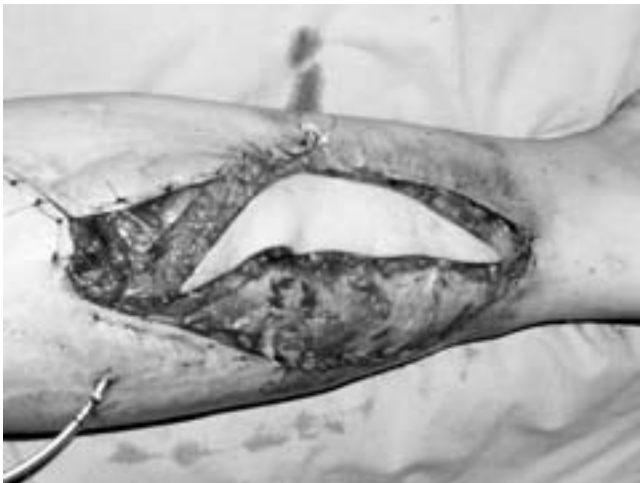Publikace vznikla v rámci řešení grantu IGA MZ ČR NR/8538-4: Komplexní léčba infekčních komplikací devastujících poranění bérce.

Literatura

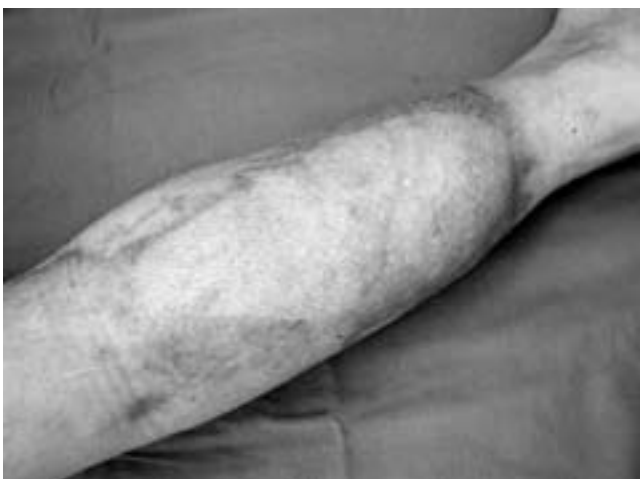1. Komatsu S, Tamai S. Successful replantation of a completely cut-off tumb. *Plast Reconstr Surg* 1968;42:374–377.
2. Nejedlý A. (Ed) *Základy replantační chirurgie*. Praha: Grada Publishing, 2003.
3. Shaw WW, Hidalgo DA. *Microsurgery in Trauma*. New York: Futura Publishing Comp., 1987.
4. Naique SB, Perse M, Nanchahal J. Management of severe open tibial fractures. The need for combined orthopaedic and plastic surgical treatment in specialist centers. *J Bone Joint Surg* 2006;88-B:351–357.
5. Salvana J, Rodner C, Browner BD, Livingston K, Schreiber J, Pesanti E. Chronic osteomyelitis: Results obtained by an integrated team approach to management. *Conn Med* 2005;69:195–202.
6. Nejedlý A, Džupa V, Tvrdek M. Mezioborová spolupráce plastické a rekonstrukční chirurgie a ortopedie při ošetřování končetinových traumat. *Rozhl Chir* 2008;87:321–326.
7. Nejedlý A, Tvrdek M, Stehlík J. Závěrečná zpráva grantu IGA MZ ČR 1651-3 „Význam užití časných tkáňových přenosů při komplexní léčbě defektních poranění dolní končetiny“. Praha: 3. LF UK 1995
8. Pros Z, Tvrdek M, Kletenský J, Nejedlý A, Svoboda, S. Chronic traumatic wounds of the leg. *Acta Chir Plast* 1996;38:83–86.
9. Tvrdek M, Nejedlý A, Kletenský J, Kufa R. Treatment of chronic osteomyelitis of the lower extremity using free flap transfer. *Acta Chir Plast* 1999;41:46–49.
10. Gonzalez MH, Tarandy DI, Troy D, Phillips D, Weinzweig N. Free tissue coverage of chronic traumatic wounds of the lower leg. *Plast Reconstr Surg* 2002;109:592–600.
11. Kuokkanen HO, Tukiainen EJ, Asko-Seljavaara S. Radical excision and reconstruction of chronic tibial osteomyelitis with microvascular muscle flaps. *Orthopaedics* 2002;25:137–140.
12. Kutscha-Lissberg F, Hebler U, Kälicke T, Arens S. Principen chirurgischen Therapiekonzepte der postoperativen und chronischen Osteomyelitis. *Orthopädie* 2004;33:439–454.
13. Nejedlý A, Džupa V, Záhorka J, Tvrdek M. Využití muskulárního laloku při léčení infikovaných zlomenin a chronické osteomyelitidy v oblasti bérce a hlezna. *Acta Chir Orthop Traumatol Cech* 2007;74:162–170
14. Orr HW: The treatment of acute osteomyelitis by drainage and rest. *J Bone Jt Surg*, 9:733–739, 1927.

Obr. 6

Stav po volném přenosu svalu. Kožní marker monitorující prokrvení; prokrvení laloku bude v druhé době odstraněno a sval kryt kožním štěpem



Obr. 7
Stav po zhojení



Ibandronát v léčbě postmenopauzální osteoporózy: jeden lék, dvě možnosti

T. HÁLA^{1,2}

¹CCBR – SYNARC, Center for Clinical and Basic Research, Pardubice

²Osteocentrum Krajská nemocnice Pardubice, Ústav zdravotnických studií Univerzity Pardubice

Úvod

V léčbě osteoporózy lze použít přípravky snižující kostní resorpci (bisfosfonáty, kalcitonin, selektivní modulátory estrogenních receptorů) nebo přípravky stimulující kostní formaci (parathormon 1-34 – teriparatide), eventuálně léčiva spojující obě vlastnosti (stroncium – ranelát). Hlavním cílem léčby je zabránit zlomeninám, mezi další cíle patří zachování množství a kvality kostní hmoty nebo dosažení fraktur a deformit skeletu a zachovat tělesnou zdatnost. Ibandronát – kyselina ibandronová (1 hydroxy-3-methylpentylamino-propylyden) – je aminobisfosfonát 3. generace. Působí selektivně na kostní tkáň a inhibuje kostní resorpci snížením aktivity osteoklastů.

Farmakologické vlastnosti

Ibandronát má podobné obecné vlastnosti jako ostatní aminobisfosfonáty. Absorpce kyseliny ibandronové v horní části gastrointestinálního traktu je po perorálním podání rychlá a maximální plazmatická koncentrace byla dosažena během 0,5–2 hodin ve stavu nalačno. Ibandronát má nízkou střevní absorpci, absolutní biologická dostupnost je 0,6 % [1]. Absorpce je výrazně redukována v přítomnosti jídla. Biologická dostupnost je při podání kyseliny ibandronové se standardní snídaní snížena o 90 % ve srovnání s biologickou dostupností u lačných osob. Pacienti by proto měli dodržet celonoční lačnění (alespoň 6 hodin) a neměli by přijímat potravu další hodinu po požití léku. Ibandronát se rychle váže v kosti (40–50 % podané dávky je deponováno v kostní tkáni) a zbývající podíl je rychle vyloučen v nezměněném stavu ledvinami. Nevstřebaaná frakce kyseliny ibandronové je vyloučena v nezměněném stavu stolicí [2]. Renální clearance kyseliny ibandronové u pacientů s různým stupněm renální insuficience je přímo úměrná clearance kreatininu. U pacientů s mírnou nebo středně těžkou renální insuficiencí není nutná žádná úprava dávky. U pacientů s jaterní insuficiencí není úprava dávky nutná, protože játra nemají významnou úlohu ve vylučování kyseliny ibandronové, která není metabolizována, ale je vylučována ledvinami. Metabolické interakce nejsou pravděpodobné, neboť kyselina ibandronová neinhibuje hlavní lidské jaterní izoenzymy P450. Vazba na proteiny činí přibližně 85–87 %, a tudíž potenciál pro lékové interakce způsobené vytěsněním z vazby je nízký.

Klinické studie

Intravenózní (i. v.) ibandronát v léčbě postmenopauzální osteoporózy

Na základě pozitivních výsledků studií fáze II. klinického hodnocení byla provedena 3letá klinická studie III. fáze, kde

primárním cílem byla redukce rizika zlomenin. Hodnocení zahrnovalo 2 862 postmenopauzálních žen s BMD v oblasti lumbální páteře méně než –2 SD a alespoň jednou zlomeninou obratle. Pacientky v aktivní části obdržely ibandronát v dávce 0,5 mg nebo 1 mg každé 3 měsíce po dobu 3 let. Všechny ženy obdržely kalcium (500 mg denně) a vitamín D (400 UI denně). Studie neprokázala signifikantní snížení výskytu nových vertebrálních zlomenin. Optimální nebyla ani suprese markerů kostního metabolismu a dosažená úroveň BMD [3].

Další studie byla provedena s dávkou 1 mg a 2 mg ibandronátu. Klinického hodnocení se zúčastnilo 520 postmenopauzálních žen s osteoporózou. Tato studie byla přerušena po 1 roce trvání na základě výsledků z předešlého klinického hodnocení. Při uvedeném dávkování bylo dosaženo vyššího nárůstu BMD a významné redukce ukazatelů kostního obratu [4]. Tolerance obou dávek ibandronátu byla srovnatelná s placebem. Získané výsledky byly podobné těm, které byly dosaženy ve studii II. fáze. Negativní výsledky předešlé studie mohou souviset s dávkou, která není optimální. Při dávkování 2 mg i. v. ibandronátu každé 3 měsíce bylo dosaženo podobných výsledků ohledně BMD a kostního obratu jako u perorálního ibandronátu, alendronátu a risedronátu, u kterých byla redukce rizika zlomenin prokázána ve velkých klinických studiích III. fáze.

Další klinické hodnocení s intravenózně podávaným ibandronátem byla studie DIVA (Dosing IntraVenous Administration), které se účastnilo 1 395 žen (věku 55–80 let, 5 a více let po menopauze, s osteoporózou). Pacientky dostávaly 2 mg i. v. ibandronátu každé 2 měsíce, nebo 3 mg každé 3 měsíce. Tyto dávkovací režimy byly porovnávány s 2,5 mg ibandronátu podávaného perorálně denně. Analýza výsledků po 1 roce trvání studie ukazuje podstatný pokles markeru kostní resorpce (CTX) ve všech větvích studie a stejně tak nárůst BMD, který je srovnatelný s perorálním režimem [5]. Konečné výsledky studie po 2 letech trvání potvrdily nárůst BMD dokonce větší než u perorální formy [6]. Tato studie byla ještě prodloužena o další rok a potvrdila příznivý efekt na BMD u tříměsíčního podávání ibandronátu. Výskyt nežádoucích účinků byl srovnatelný s ibandronátem v dávce 2,5 mg a placebem. Jedinou výjimku tvoří vyšší výskyt flu-like syndromu u intravenózně podávaného ibandronátu v porovnání s dávkou 2,5 mg per os. Výskyt těchto problémů byl většinou po první dávce a dosahoval mírné intezity [7].

Orální ibandronát v léčbě postmenopauzální osteoporózy

Na základě slibných výsledků z předešlých studií, které hledaly optimální dávku a léčebný režim, bylo provedeno rozsáhlé klinické hodnocení III. fáze – BONE (iBandronate

Osteoporosis vertebral fracture trial in North America and Europe). Do studie byly zahrnuty pacientky ve věku 55–80 let, 5 let a více po menopauze, s BMD pod $-2,0$ SD v oblasti lumbální páteře a s 1–4 zlomeninami obratlů. Pacientky byly randomizovány do skupiny dostávající placebo (982 žen), nebo aktivní léčbu v dávce 2,5 mg ibandronátu denně (982 žen), nebo 20 mg obden po 24 dny každé 3 měsíce. Všechny pacientky dostávaly kalcium v dávce 500 mg a vitamín D 400 UI denně. Primárním cílem studie bylo prokázat snížení rizika nové vertebrální zlomeniny po 3 letech. Denní podávání 2,5 mg ibandronátu a intermitentní podávání 20 mg ibandronátu vedlo ke snížení rizika nové radiologicky potvrzené vertebrální zlomeniny o 62 % ($p = 0,0001$; 95% CI:41,75) – graf 1, a 50 % ($p = 0,00006$; 95% CI: 26,66) ve srovnání s placebem [8] – graf 2. Oba dávkovací režimy vedly k významnému a trvalému snížení ukazatelů kostní resorpce a formace ($p < 0,00001$ pro všechny markery oproti placebu za 3 roky) – graf 3 a 4).

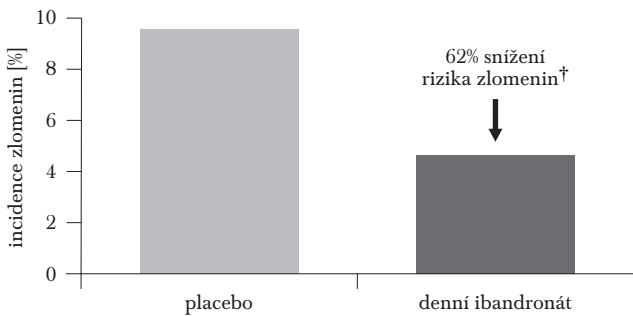
Žádná statisticky významná redukce mimoobratlových fraktur nebyla prokázána. Soubor pacientek byl v nízkém ri-

ziku zlomenin krčku stehenní kosti a studie neměla potřebnou průkaznost týkající se zlomenin periferního skeletu. Nicméně u podskupiny s vysokým rizikem (T skóre v oblasti krčku stehenní kosti menší než 3 SD) vedl režim s denním a intermitentním dávkováním ke snížení incidence klinických zlomenin o 66 % ($p = 0,0058$) a 50 % ($p = 0,00461$) a mimoobratlových zlomenin o 69 % ($p = 0,013$) – graf 5, a o 37 % ($p = 0,22$) ve srovnání s placebem [9]. V průběhu 3 let došlo k nárůstu BMD ve skupině s denním dávkováním ibandronátu o 5,3 % v oblasti lumbální páteře a 4,0 % v oblasti krčku femuru ($p < 0,0001$) – grafy 6 a 7. Ve skupině s intermitentním dávkováním se BMD zvýšilo o 4,4 %, respektive 3,6 %. Výskyt nežádoucích účinků byl v obou dávkovacích schématech stejný jako u žen dostávajících placebo a nebyl ovlivněn věkem. Výskyt nežádoucích účinků u pacientek nad 70 let byl stejný u obou režimů jako u placeba [10].

Klinické studie tedy prokázaly efekt perorálního ibandronátu na redukci rizika nových vertebrální zlomenin. Ukázalo se, že prodloužení dávkovacího intervalu u ibandronátu

Graf 1

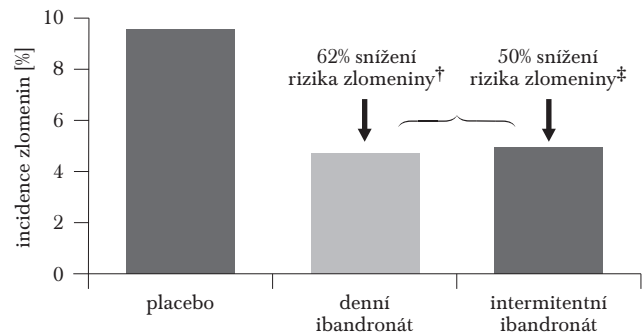
Snížení incidence nové vertebrální zlomeniny – orální ibandronát* denně



*ITT ve 3. roce
 $\dagger p = 0,0001$ vs placebo
 Převzato z Chesnut CH, et al. J Bone Miner Res 2004;19:1241–9

Graf 2

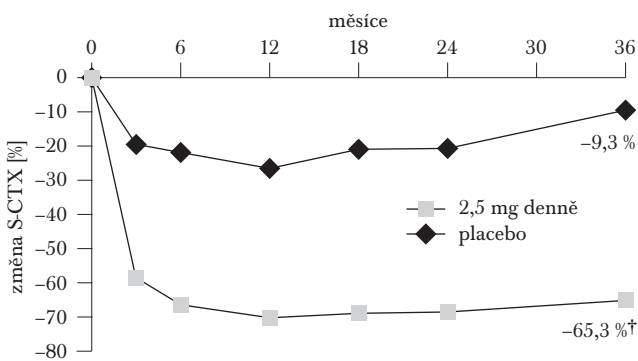
Snížení incidence nové vertebrální zlomeniny – orální ibandronát* denně a intermitentně



*ITT po 3. roce
 $\dagger p = 0,0001$ a $\ddagger p = 0,0006$ vs placebo
 ns = nesignifikantní ($p = 0,2785$ mezi skupinami pro incidenci zlomenin)
 Převzato z Chesnut CH, et al. J Bone Miner Res 2004;19:1241–9

Graf 3

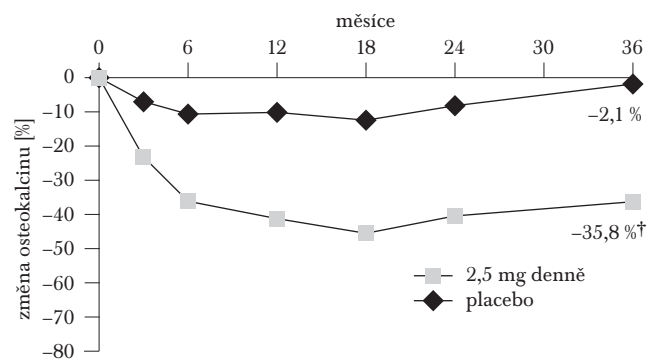
Snížení S-CTX* při léčbě ibandronátem



*C-telopeptid kolagenu typu 1
 $\dagger p = 0,0001$ vs placebo
 Převzato z Delmas PD, et al. Osteoporos Int 2004;15:792–8

Graf 4

Změna osteokalcinu při léčbě ibandronátem*



*PP
 $\dagger p = 0,0001$ vs placebo
 Převzato z Delmas PD, et al. Osteoporos Int 2004;15:792–8

může vést k podstatnému snížení rizika fraktur. Ve světle těchto nálezů se uskutečnila studie MOPS (Monthly Oral Pilot Study, fáze I). Pacientky obdržely placebo, 50 mg, 100 mg nebo 150 mg ibandronátu každý měsíc po dobu 3 měsíců.

Nálezy ze studie MOPS ukázaly, že jednou měsíčně podávaný ibandronát byl dobře tolerován a měl podstatný efekt na snížení ukazatelů kostního obratu [11].

K ověření efektu měsíčně podávaného ibandronátu na BMD a ukazatele kostního obratu byla provedena klinická studie MOBILE (Monthly Oral iBAndronate In LadiEs). Randomizováno bylo celkem 1609 postmenopauzálních žen s osteoporózou ve věku 55–80 let, které byly 5 let a více po menopauze. Pacientky obdržely buď 50 mg ibandronátu první den a 50 mg druhý den studie, nebo 100 mg či 150 mg ibandronátu měsíčně. Ke srovnání byla použita dávka 2,5 mg ibandronátu denně. Všechny ženy obdržely kalcium (500 mg denně) a vitamín D (400 UI). Primárním cílem byla změna BMD v oblasti lumbální páteře a krčku stehenní kosti. Po 2 letech studie došlo k vzestupu BMD v oblasti lumbální páteře o 5 %, 5,3 %, 5,6 % a 6,6 % při podání 2,5 mg, 50 + 50 mg, 100 mg a 150 mg ibandronátu (graf 8). V oblasti krčku femuru došlo také k nárůstu BMD u všech dávkovacích schémat s největším nárůstem v režimu 150 mg ibandronátu (graf 9). Pokles markeru kostní resorpce (CTX) byl zřejmý po 3 měsících léčby a udržel se po celou dobu trvání studie. Do lo tedy k poklesu CTX o 56,1 %, 60,5 % a 67,7 % při dávkování 50 + 50 mg, 100 mg a 150 mg ibandronátu měsíčně v porovnání s 61,5 % u 2,5 mg ibandronátu denně. Výskyt nežádoucích účinků byl stejný v porovnání s pacientkami užívajícími placebo. Studie prokázala nejvyšší účinnost ibandronátu v dávce 150 mg měsíčně [12]. Stejně příznivé výsledky přineslo prodloužení této studie o další rok [13].

Ibandronát versus alendronát

K porovnání efektu ibandronátu vůči alendronátu na hodnoty BMD a ukazatele kostního obratu byla provedena klinická studie MOTION (Monthly Oral Therapy with Ibandronate for Osteoporosis iNtervention). Studie MOTION byla randomizovaná, multicentrická, zaslepená studie, které se účastnilo 1 786 žen ve věku 55–84 let. Pacientky dostávaly buď ibandronát v dávce 150 mg měsíčně, nebo alendronát 70 mg týdně. Všechny ženy obdržely také kalcium a vitamín D. Sledování trvalo 12 měsíců. Výsledky studie prokázaly nárůst hodnot BMD v oblasti bederní páteře o 5,8 % u žen léčených alendronátem a 5,1 % léčených ibandronátem. V oblasti krčku stehenní kosti byly nárůsty BMD 2,9 % a 3,0 %. Tato studie tedy prokázala srovnatelný efekt u obou léčebných režimů. Stejně tak byl srovnatelný výskyt nežádoucích účinků a oba léčebné režimy pacientky dobře tolerovaly [14].

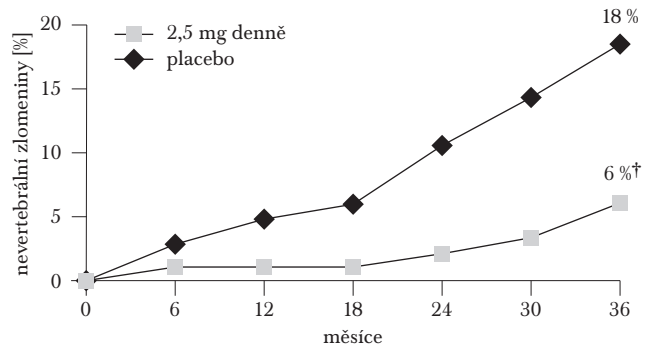
Mimoobratlové zlomeniny

Jak již bylo zmíněno výše, statisticky významná redukce mimoobratlových fraktur ve studii BONE nebyla prokázána. Soubor pacientek byl v nízkém riziku zlomenin krčku stehenní kosti a studie neměla potřebnou průkaznost týkající se zlomenin periferního skeletu. Následná analýza u podskupiny s vysokým rizikem (T skóre v oblasti krčku

stehenní kosti menší než 3 SD) potvrdila, že u pacientek, které obdržely denní nebo intermitentním dávkování, došlo

Graf 5

69% snížení rizika nevertebrální zlomeniny u pacientek s vysokým rizikem (BMD T skóre < -3,0 v oblasti kyčle)* při léčbě ibandronátem



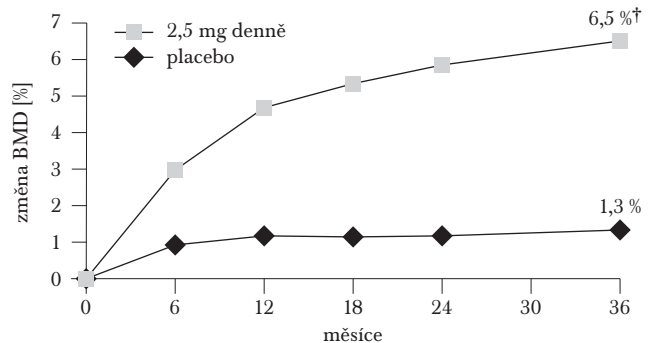
*Křček femuru BMD T-skóre < -3,0

†-69% (p = 0,0122 vs placebo)

Převzato z Chesnut CH, et al. J Bone Miner Res 2004;19:1241-9

Graf 6

Nárůst BMD* oblasti L1-L4 při léčbě ibandronátem



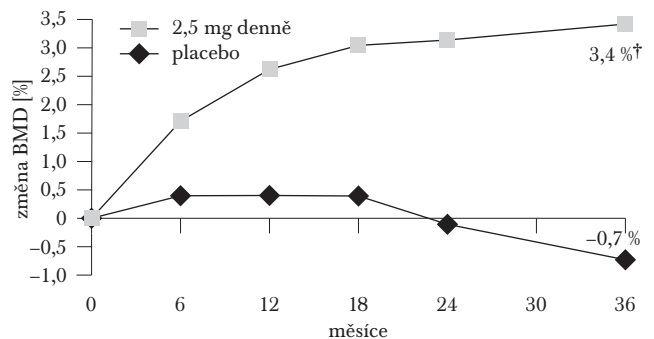
*PP

†p < 0,0002 vs placebo

Převzato z Chesnut CH, et al. J Bone Miner Res 2004;19:1241-9

Graf 7

Nárůst BMD* v oblasti kyčle při léčbě ibandronátem



*PP

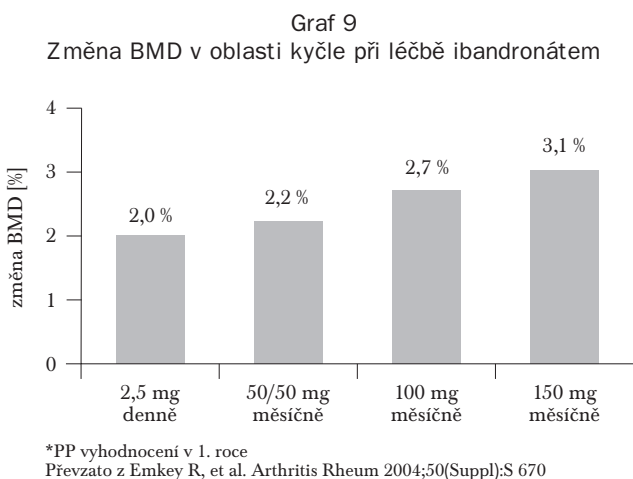
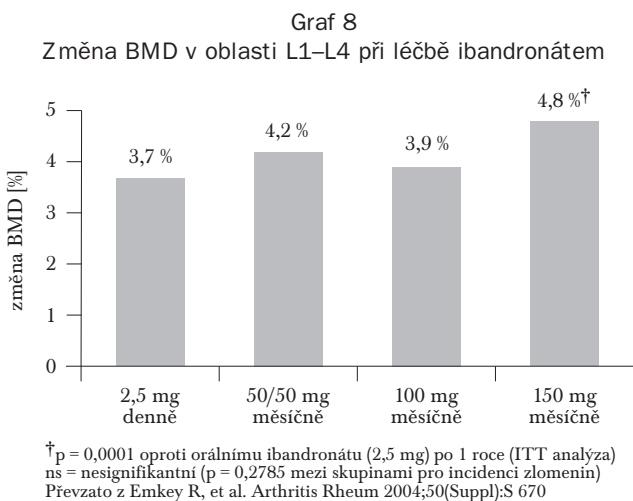
†p < 0,0002 vs placebo

Převzato z Chesnut CH, et al. J Bone Miner Res 2004;19:1241-9

ke snížení incidence mimoobratlových zlomenin o 69 % ($p = 0,013$) ve srovnání s placebem.

V klinické praxi je používána dávka 150 mg ibandronátu měsíčně, nebo 3 mg při intravenózním podání každé 3 měsíce. Byla proto provedena analýza 8 randomizovaných studií s ibandronátem za účelem objasnění efektu vyšších dávek ibandronátu (150 mg měsíčně a 3 mg intravenózně každé 3 měsíce) na redukci mimovertetrálních zlomenin v porovnání s dávkou 2,5 mg denně. Vyšší dávky ibandronátu prokázaly signifikantní snížení rizika mimoobratlových zlomenin o 38–43 % v porovnání s dávkou 2,5 mg denně [15].

Následná metaanalýza s podobným designem porovnávala efekt vyšších dávek ibandronátu s placebem. Do analýzy byly zařazeny 4 klinické studie: BONE, IV prevention study, MOBILE a DIVA. Výsledky prokázaly, že užití vyšší dávky ibandronátu (150 mg měsíčně, 3 mg i. v. za 3 měsíce) je spojeno se signifikantním snížením rizika nevertebrálních zlomenin včetně zlomeniny krčku stehenní kosti o 29,9–34,4 % [16].



Porovnání efektu ibandronátu s alendronátem nebo risedronátem na nevertebrální zlomeniny nebylo prospektivně provedeno. Zajímavé výsledky nabízí retrospektivní studie využívající databáze pacientů léčených bisfosfonáty v USA. K celkové analýze bylo zařazeno přes 60 tisíc pacientů léčených bisfosfonáty (alendronát, risedronát a ibandronát). Z celkového počtu bylo 7 345 pacientů léčených ibandronátem, ti tvořili první skupinu. Ve druhé skupině byli pacienti léčení alendronátem nebo risedronátem. Výsledky mezi skupinami ukázaly stejný efekt na snížení rizika nevertebrálních zlomenin včetně zlomenin krčku stehenní kosti [17]. Tyto výsledky musí potvrdit další klinická hodnocení.

Bezpečnost a snášenlivost

Toxické účinky, např. známky poškození ledvin, byly pozorovány u psů pouze po expozicích dostatečně převyšujících maximální expozici u člověka. Nebyly pozorovány žádné známky kancerogenního potenciálu. Studie na genotoxicitu neodhalily žádný důkaz genetické aktivity kyseliny ibandronové. Nebyl nalezen žádný důkaz přímé fetální toxicity, nebo teratogenního účinku kyseliny ibandronové u zvířat [1].

Bezpečnost ibandronátu byla posouzena v klinických studiích, ve kterých byl výskyt nežádoucích účinků podobný jako u pacientek dostávajících placebo.

K běžným nežádoucím účinkům může patřit pyróza, dyspeptické obtíže, průjem a bolest žaludku. Méně časté jsou kožní vyrážky, bolesti svalů a kloubů, bolest hlavy nebo mírné chřipkové příznaky, které po užití první dávky odezní. Chřipkové příznaky se vyskytly více u intravenózního ibandronátu. Podobně jako jiné bisfosfonáty může též ibandronát vést k podráždění jícnu, proto je nutno užívat tento lék přesně podle instrukcí. Dále nebyl v porovnání s placebem pozorován žádný rozdíl ve výskytu abnormálních výsledků laboratorních testů, které by ukazovaly na poruchu funkce jater nebo ledvin, hematologickou abnormalitu, hypokalcémii nebo hypofosfatémii. U pacientů s mírnou až středně těžkou poruchou funkce ledvin, kdy clearance kreatininu je vyšší než 30 ml/min, není nutné upravovat dávkování. Pro nedostatek klinických zkušeností není ibandronát doporučen u pacientů s hodnotami clearance kreatininu pod 30 ml/min.

Závěr

Ibandronát (Bonviva) je účinný aminobisfosfonát v prevenci a terapii postmenopauzální osteoporózy. Účinnost ibandronátu byla potvrzena řadou klinických studií. Ibandronát má účinnost jak na vertebrální zlomeniny, tak i na nevertebrální zlomeniny včetně zlomenin krčku stehenní kosti. Ibandronát je velmi dobře tolerován. Výhodou je podávání 150 mg ibandronátu 1krát měsíčně, což snižuje možný výskyt nežádoucích účinků a zvyšuje adherenci pacienta k terapii. Pacientka by měla být nalačno (alespoň 6 hodin) a tabletu zapít čistou vodou. Po spolknutí léku nesmí 1 hodinu snídat. Výhodná a účinná je také forma intravenózní, v dávce 3 mg kvartálně.

Otištěno se svolením časopisu JAMA, č. 5, ročník 16, 2008.

Literatura

1. Adami S., Viapiana O. Ibandronate: new option in the treatment of osteoporosis. *Drugs of today*, 2003;39(11):877–886.
2. Epstein S., Zaidi M. Biological properties and mechanism of action of ibandronate: Application to the treatment of osteoporosis. *Bone*, 2005;37(4):433–40.
3. Rucker R. R., Stakkestad J. A., Felsenberg D. et al. A new treatment paradigm: quarterly injections of ibandronate reduce the risk of fractures in women with postmenopausal osteoporosis (PMO): results of a 3-year trial. *Osteoporos Int*, 2000;11:S209.
4. Adami S., Schimmer R., Coutant K. et al. Three-monthly 2 mg intravenous ibandronate injections restore bone turnover to premenopausal levels. *Osteoporos Int*, 2002;13:S14 (abstract O36).
5. Delmas P. D., Adami S., Strugala C. et al. Intravenous ibandronate injections in postmenopausal women with osteoporosis: one-year results from the dosing intravenous administration study. *Arthritis Rheum*, 2006;54(6):1838–1846.
6. Eisman J. A., Civitelli R., Adami S. et al. Efficacy and tolerability of intravenous ibandronate injections in postmenopausal osteoporosis: 2-years result from the DIVA study. *J Rheumatol*, 2008;35(3):488–497.
7. Bianchi G., Sambrook P. N., Lewiecky E. M. et al. Low incidence of flu-like illness with intravenous ibandronate injections: DIVA 2-year results. Poster 788 *Eular 2006*.
8. Chesnut III. Ch., Skag A., Christiansen C. et al. Effect of oral ibandronate administered daily or intermittently on fracture risk in postmenopausal osteoporosis. *J Bone Miner Res*, 2004;19:1241–1249.
9. Rucker R., Stakkestad J. A., Weber T. et al. Non-vertebral fracture benefit from oral ibandronate administered daily or with a unique drug-free interval: Results from a pivotal phase III study in postmenopausal osteoporosis. 24th ASBMR (September 20–24, San Antonio, Texas). *J Bone Miner Res*, 2002;17:S134 Abstr. 1038.
10. Ettinger M. P., Felsenberg D., Hartus S. T. et al. Safety and tolerability of oral daily and intermittent ibandronate are not influenced by age. *J Rheumatol*, 2005; 32 (10): 1968–1974.
11. Reginster J. Y., Wilson K. M., Dumont E. et al. Monthly oral ibandronate is well tolerated and efficacious in postmenopausal women: results from the monthly oral pilot study. *J Clin Endocrinol Metab*, 2005;90(0):5018–24.
12. Miller P. D., McClung M. R., Macovei L. et al. Monthly oral ibandronate therapy in postmenopausal osteoporosis: 1-year results from the MOBILE study. *J Bone Miner Res*, 2005;20:1315–22.
13. Stakkestad J. A., Lakatos P., Lorenc R. et al. Monthly oral ibandronate is effective and well tolerated after 3 years: the MOBILE long-term extension. *Clin Rheumatol*, 2008;27:955–960.
14. Miller P. D., Epstein S., Sedarati F. et al. Once-monthly oral ibandronate compared with weekly oral alendronate in postmenopausal osteoporosis: results from the head-to-head MOTION study. *Curr Med Res*, 2008;24 (1):207–213.
15. Cranney A., Wells G. A., Yetisir E. et al. Ibandronate for the prevention of non-vertebral fractures: a pooled analysis of individual patient data. *Osteoporos Int*, 2008; [Epub ahead of print]
16. Harris S. T., Blumentals W. A., Miller P. D. Ibandronate and the risk of nonvertebral and clinical fractures in women with postmenopausal osteoporosis: results of a metaanalysis of phases III studies. *Curr Med Res*, 2008;24(1):237–245.
17. Reginster J. Y., Barr C. E., Blumentals W. A. et al. Similar non-vertebral antifracture efficacy demonstrated with monthly ibandronate versus weekly bisphosphonate therapy: a retrospective cohort study. *Ann Rheum Dis*, 2008;67(suppl II):539.

McCune-Albrightov syndróm – 11-ročné skúsenosti s liečbou bisfosfonátmi

J. KOLLEROVÁ¹, Ľ. KOŠŤÁLOVÁ², T. KOLLER¹, Z. KILLINGER¹, J. PAYER¹

¹V. Interná klinika LF Univerzity Komenského, Fakultná nemocnica, Bratislava, Slovensko

²II. Detská klinika LFU niverzity Komenského, Detská fakultná nemocnica, Bratislava, Slovensko

SOUHRN

Kollerová J.: **McCune-Albrightov syndróm – 11-ročné skúsenosti s liečbou bisfosfonátmi**

V článku sa venujeme kazuistike zriedkavého McCune-Albrightovho syndrómu. V klinickom obraze našej pacientky dominuje kostné postihnutie, hyperfunkcia štítnej žľazy a perzistujúci hyperestrogenizmus. Vzhľadom k raritne sa vyskytujúcim prípadom neexistuje všeobecne akceptovaný konsenzus k liečbe tohto ochorenia. Liečba bisfosfonátmi prináša pacientom prospech, žiadnou doposiaľ dostupnou liečbou však nevieme úplne zastaviť progresiu kostných zmien. Liečba hyperestrogenizmu stále zostáva predmetom diskusie a doposiaľ sa riešila prevažne u žien pokúšajúcich sa o graviditu. Klinický význam iných prejavov, ako napr. sinusovej tachykardie, predĺženého QTc intervalu alebo postihnutia pečene zatiaľ nie je jasný. V našej kazuistike uvádzame skúsenosti s 11-ročnou liečbou bisfosfonátmi.

Kľúčová slova: *McCune Albrightov syndróm, polyostotická fibrózna dysplázia, periférny hyperestrogenizmus, G proteín*

SUMMARY

Kollerová J.: **McCune-Albright syndrome – 11 years of experience with bisphosphonate treatment**

A case report of an adult female patient with McCune-Albright syndrome is presented. The clinical picture is dominated by bone involvement, hyperthyroidism and persistent hyperoestrogenism. There is no widely accepted consensus in the treatment of these conditions. Although administration of bisphosphonates is beneficial, no available treatment can completely stop the progression of bone disease. Treatment of hyperoestrogenism is still a matter of debate and is reserved for patients who wish to conceive. The clinical significance of other organ system involvement such as sinus tachycardia, long QTc or liver disease is not yet clear. The case report describes our experience with 11 years of bisphosphonate treatment.

Keywords: *McCune-Albright syndrome, polyostotic fibrous dysplasia, peripheral hyperoestrogenism, G protein*

Osteologický bulletin 2009; 14(1):22–28

Adresa: MUDr. Jana Kollerová, V. interná klinika LFUK a FNŠP, Ružinovská 6, 82606 Bratislava, Slovenská republika, e-mail: jana.kollerova@gmail.com

Došlo do redakcie: 8. 1. 2009

Prijato k tisku: 20. 2. 2009

Úvod

McCune-Albrightov syndróm (MAS) patrí k zriedkavým genetickým ochoreniam. Je výsledkom sporadickej včasnej postzygotickéj somatickej mutácie GNAS1 génu kódujúceho G proteín na bunkovej membráne. Klinicky je charakterizovaný triádou kostnej dysplázie, kožných hyperpigmentácií a endokrinnnej hyperfunkcie (nadprodukcia v ováriach alebo testes až u 98 % detských pacientov, v dospelosti už oveľa zriedkavejšie, štítina žľaza asi u 30–40 %, nadobličky zriedkavo, nadbytok rastového hormónu a prolaktínu u 21 % postihnutých MAS) [1,2]. Popri triáde sa v literatúre popisujú i postihnutia tubulárnych buniek obličky s hyperfosfatúriou a následnou hypofosfatémiou, myokardiálne postihnutie a prejavy zo strany GIT – pečeň, črevo, pankreas. [3] V dôsledku mutácie dochádza k hyperfunkcii bunky (osteoblastov, endokrinných buniek, melanocytov a iných buniek) i bez fyziologickej stimulácie. Rozsah a stupeň postihnutia tkanív je heterogénny vzhľadom k rozdielnemu času vzniku mutácie a teda aj rozdielnemu zastúpeniu mutáciou

postihnutých buniek. Tento mozaicizmus má za následok, že každý pacient má špecifický fenotyp [4]. Známe prípady ochorenia sú zdrojom prebiehajúceho výskumu patogenézy ochorenia, čo vedie k novým diagnostickým a terapeutickým postupom. Pacienti s McCune-Albrightovým syndrómom nemajú signifikantne redukovanú dĺžku života, ale kostné i endokrinné postihnutie významne redukuje jeho kvalitu. Kostné deformity, fraktúry, útlak hlavových nervov s neurologickým deficitom, hyperestrogenizmus a hypersomatotropizmus predstavujú výzvu v liečbe týchto pacientov. Publikovaných je len málo klinických štúdií s malým počtom pacientov a úplne chýba konsenzus v manažmente dospelých pacientov s MAS. V našej kazuistike demonštrujeme dlhoročné skúsenosti s liečbou dospelých pacientky s McCune-Albrightovým syndrómom.

Anamnéza

26-ročná pacientka s McCune-Albrightovým syndrómom má fenotypovo rozsiahly klinický prejav vrátane polyo-

stotickej fibróznej dysplázie, kožných hyperpigmentácií, tyreoidálnej hyperfunkcie, hyperestrogenizmu a kardiálneho a hepatálneho postihnutia. Od roku 2004 je sledovaná v Endokrinologickej ambulancii V. internej kliniky, predtým bola dispenzarizovaná v Detskej fakultnej nemocnici na Endokrinologickej ambulancii II. detskej kliniky [1].

Hmotnosť pacientky pri narodení bola 2 450 g pri dĺžke 48 cm, gravidita i pôrod prebehli bez komplikácií. Ochorenie sa manifestovalo ako periférna predčasná puberta už vo veku 6 mesiacov. V tom čase na RTG lebky ani na CT vyšetrení hlavy neboli popísané kostné zmeny. Iniciovaná bola liečba predčasnej puberty. U pacientky následne popisovali retardáciu rastu. Vo veku troch rokov ešte kostné zmeny popísané neboli, prvé cystické kostné lézie sa u pacientky zistili v 5. roku života. Pacientka mala v tom čase popri kostnom postihnutí a ovariálnej hyperfunkcii prítomné i hyperpigmentácie na koži, čo viedlo ku stanoveniu diagnózy MAS. Prípad bol i publikovaný. U 6-ročnej pacientky bola popisovaná asymetria postavy, tváre a lebky. V neskoršom období postupne progredovali cystické a osteoproduktívne zmeny dlhých kostí. V intervale 4 rokov (vek 11 až 14) pacientka utrpela 5 fraktúr dlhých kostí. Bola zahájená liečba kalcitonínom, následne bola vo veku 16 rokov nahradená bisfosfonátmi (alendronát 10 mg denne a neskôr rizedronát 35 mg týždenne), pri súčasnej liečbe kalciom a vitamínom D. Výsledkom bola čiastočná úľava od kostných bolestí a následne až do veku 23 rokov pacientka neutrpela žiadnu fraktúru. Napriek dlhodobej neprerušovanej liečbe bisfosfonátmi sme u pacientky nezaznamenali žiadne významné vedľajšie účinky terapie. Kostná denzi-

ta – BMD (meraná DXA Hologic Discovery Wi) v oblasti lumbálnej chrbtice bola 1,4 smerodajnej odchýlky (SD) pod priemernou hodnotou pre adolescentnú ženu (T skóre), BMD v oblasti krčka femuru bola hranične znížená (T skóre – 1,0 SO). Počas nasledujúcich 3 rokov pri liečbe sme zaznamenali zlepšenie hodnôt v oboch meraných oblastiach (10 % v L chrbtici a 6 % v oblasti krčka femuru). Celková kostná denzita bola v roku 2004 s T skóre –0,8 SD a prírastok po 3 rokoch bol 10 %. Treba však vziať do úvahy limitácie hodnotenia pri malom veku a pri kostných zmenách osteoproduktívnych aj cystických.

U pacientky sa v rámci endokrinného postihnutia objavila vo veku 13 rokov i hypertyreóza s následne zahájenou tyreostatickou a symptomatickou liečbou. Vzhľadom ku kolísaniu hyperfunkcie v mutovaných bunkách sa striedali obdobia normofunkcie s hyperfunkciou s priebežnou úpravou liečby. Sínusová tachykardia sa však napriek normalizácii funkcie štítnej žľazy neupravila, preto predpokladáme, že sa jedná o prejav myokardiálneho postihnutia v rámci syndrómu. Dlhodobé sledovanie takisto potvrdilo mierne zvýšené hodnoty aminotransferáz .

Súčasný stav

Pacientka ukončila vysokoškolské štúdium, je zamestnaná ako tlmočnica a učiteľka. Je nízkeho vzrastu (149 cm, 43 kg), mobilná s pomocou barle (*obr. 1*).

Kostné postihnutie

Prejavy fibróznej dysplázie sú klinicky evidentné v oblasti lebky, zatiaľ bez kompresie hlavových nervov a vplyvu na

Tabuľka
Laboratórne vyšetrenia

	TSH	ft4	E2	PRL	Ca	P	Osteo	CTx	U-kortizol	ALT	ALP	GMT
Norm	0,35–5,5	12,0–22	18–1828	6,0–30	2,1–2,55	0,87–1,45	11,0–43	162–436	153–790	0,1–0,6	0,54–1,7	0,08–0,65
jednotky	mIU/l	pmol/l	pmol/l	ug/l	mmol/l	mmol/l	ug/l	ng/l	nmol/day	ukat/l	ukat/l	ukat/l
1994	0,07			4,94	2,38	0,9				1,4		
1997	1,1				2,48	0,86				1,14	8,74	
2001	0,04									1,67	10,44	
2004	0,009	26,7	575	24,8	2,32	0,95	269	1 972		0,63	6,68	0,84
2005	0,013	16,92	138	13,8	2,22	0,86	159	991		0,58	6,89	1,07
2006-06	0,004	28,9	2 567		2,17	0,92	281	1 316		1,64	6,22	2,05
2006-10	3,18	10,57	663	28,7	2,19	0,91	182	973		0,7	8,31	1,38
2007-02	1,21	12,48	1 129	27,3	2,23	0,97	207	1 049		1,05	8,83	1,58
2007-04	0,072	23,69	2 895	20,9			201,7		909,12	1,03	6,77	1,56
2007-10	0,014	14,28	2 940	15,68	2,11			943	633,32	0,79	6,96	1,45
2007-12	0,47	11,34			2,29	1,03	193,5	1 213	654,4			
2008-02			2 252	11,8			216,3	1 250	474,6	0,66	6,29	1,31
2008-10	0,019	25,23	836	19,27	2,24		224,9	1 124	559,7	0,7	6,38	1,52

E2 – estradiol, Osteo – osteokalcín, CTx – C telopeptid – peptidový marker kostnej resorpcie

zrak a sluch. Signifikantná je malformácia prevažne pravého neurokránia. Deformovaná orbita spôsobuje protrúziu pravého očného bulbu. Prevažne pravá polovica sánky a čeľuste sú cysticky zmenené (obr. 2). V dôsledku cystických kostných zmien, mikrofraktúr a fraktúr je pravá dolná končatina kratšia, pravá horná končatina v ramennej kosti významne deformovaná. Hrudný kôš a hrudná chrbtica sú postihnuté kyfioskoliotickou malformáciou. CT skeny (2005) a MRI hlavy (2007) potvrdzujú výrazné deformity kostí lebky. Kosť má sklerotické zhrubnutia, nepravidelnú štruktúru i okraje a obsahuje cystické prejasnenia (obr. 3). Gamagrafické vyšetrenie svedčí pre patologickú prestavbu s difúzne zvýšenou akumuláciou osteotropného agens (99mTc-HDP) (obr. 4). Markery kostného obratu sú výrazne zvýšené (tabuľka 1, graf 1). Hodnota parathormónu sa pri liečbe pohybuje v referenčnom rozmedzí, pri prechodnom miernom náraste hodnôt sme upravili liečbu vitamínom D s úpravou. Vzhľadom na recidívu fraktúr a pretrvávajúce bolesti dlhých kostí sme v 12/07 zamenili perorálne podávaný rizedronát za parenterálny pamidronát v dávke 1 mg/kg počas 3 dní. Interval 6 mesiacov medzi jednotlivými dávkami sme pre objavenie ďalšej fraktúry skrátili na 4 mesiace. Po 3 podaných kúrach pamidronátu

sme u našej pacientky zatiaľ významný vplyv na kostné bolesti ani na hladinu kostných markerov nezaznamenali. Navyše došlo po 2 podaniach pamidronátu ku ďalšej fraktúre femuru. Vzhľadom na takýto klinický obraz predpokladáme, že na kostné lézie by mohla nepriaznivo vplývať aj nevyrovnaná funkcia štítnej žľazy a hyperestrogenizmus.

Kožné zmeny

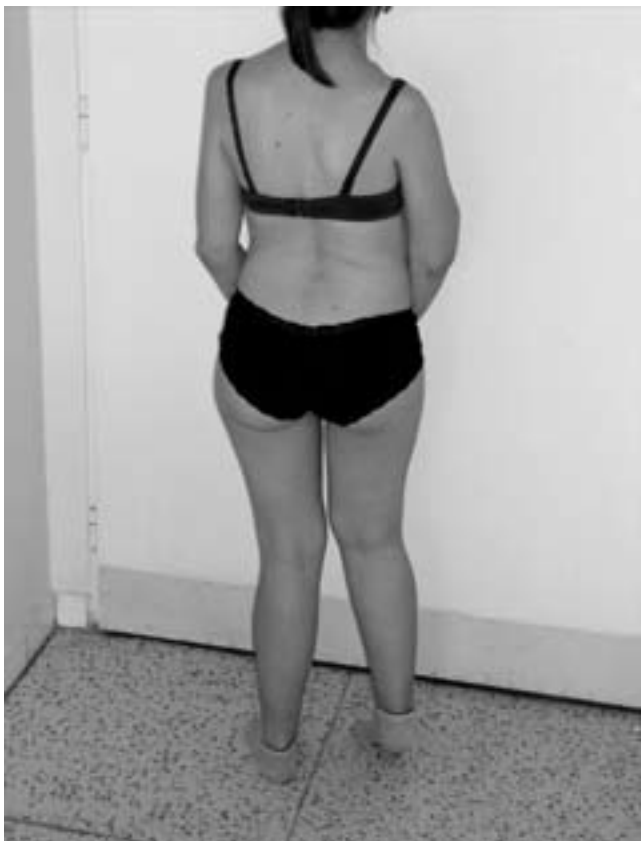Hyperpigmentácie sa nachádzajú na hornej i dolnej pere, svetlohnedá hyperpigmentácia je viditeľná v pravej lumbálnej oblasti (obr. 5).

Endokrinné postihnutie

Pacientka bola v minulosti liečená pre predčasnú pubertu. Vo veku 24 rokov sme opäť zistili významne zvýšenú hladinu estrogénov (tabuľka 1). Prepokladáme, že zdrojom je cista pravého vaječníka produkujúca estradiol. Vplyvom hyperestrogenizmu sa v pravom prsníku u pacientky objavila palpovateľná rezistencia. Sonograficky sa jedná o skupinu malých cýst bez významnej progresie rastu. Pacientka je liečená gestagénmi zabezpečujúcimi pravidelný menštruačný cyklus, zostáva pravidelne sledovaná pre zvýšené riziko rozvoja karcinómu prsníka [5].

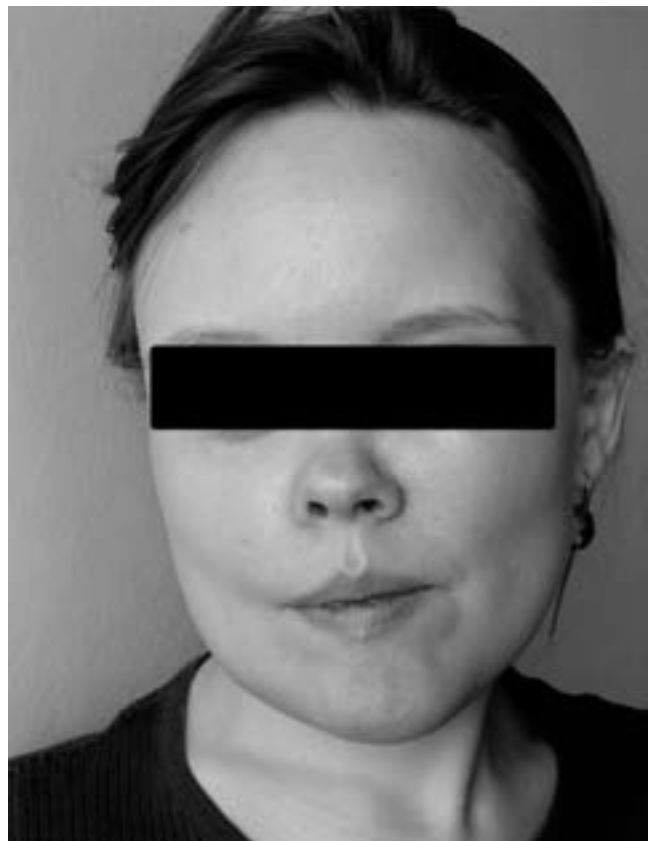Obr. 1

Postava – výška 149 cm, hmotnosť 43 kg. Pravá dolná končatina kratšia, pravá horná končatina v ramennej kosti významne deformovaná. Hrudný kôš a hrudná chrbtica sú postihnuté kyfioskoliotickou malformáciou.



Obr. 2

Hlava – Prejavy fibróznej dysplázie sú klinicky evidentné v oblasti lebky, zatiaľ bez kompresie hlavových nervov a vplyvu na zrak a sluch. Signifikantná je malformácia prevažne pravého neurokránia. Deformovaná orbita spôsobuje protrúziu pravého očného bulbu. Prevažne pravá polovica sánky a čeľuste sú cysticky zmenené



Hypertyreóza prechádza často do normofunkcie až hypofunkcie pri liečbe karbimazolom čo vyžaduje pravidelné kontroly funkcie štítnej žľazy. Podľa ultrasonografického vyšetrenia sú v žľaze prítomné uzly, cysty a drobné kalkifikáty. Scintigraficky je možné vizualizovať hypoaktívne aj hyperaktívne oblasti. Bol popísaný i výskyt papilárneho karcinómu u mladej pacientky s MAS [6]. Pravidelne je zabezpečená sonografická kontrola štítnej žľazy. Navrhovanú chirurgickú liečbu – totálnu tyreoidektómiu, pacientka zatiaľ odmieta [7].

Iné manifestácie ochorenia

Sínusovú tachykardiu považujeme za prejav postihnutia myokardu. Nadmerne zvýšený tonus sympatika spôsobený mutáciou pravdepodobne ovplyvňuje aj sínusový uzol. V liečbe pacientka užíva neselektívny betablokátor. Echokardiograficky neboli zistené štrukturálne zmeny myokardu ani porucha jeho funkcie.

ALT (alanínaminotransferáza) a GMT (gamaglutamyltransferáza) trvale dosahujú dvojnásobok hornej hranice normy a hodnota AST (aspartátaminotransferáza) do 1,5 násob-

ku hornej hranice referenčného rozmedzia. V dynamike sme nezaznamenali zhoršenie laboratórných parametrov, pri zobrazovacích vyšetreniach bola štruktúra a veľkosť pečene fyziologická.

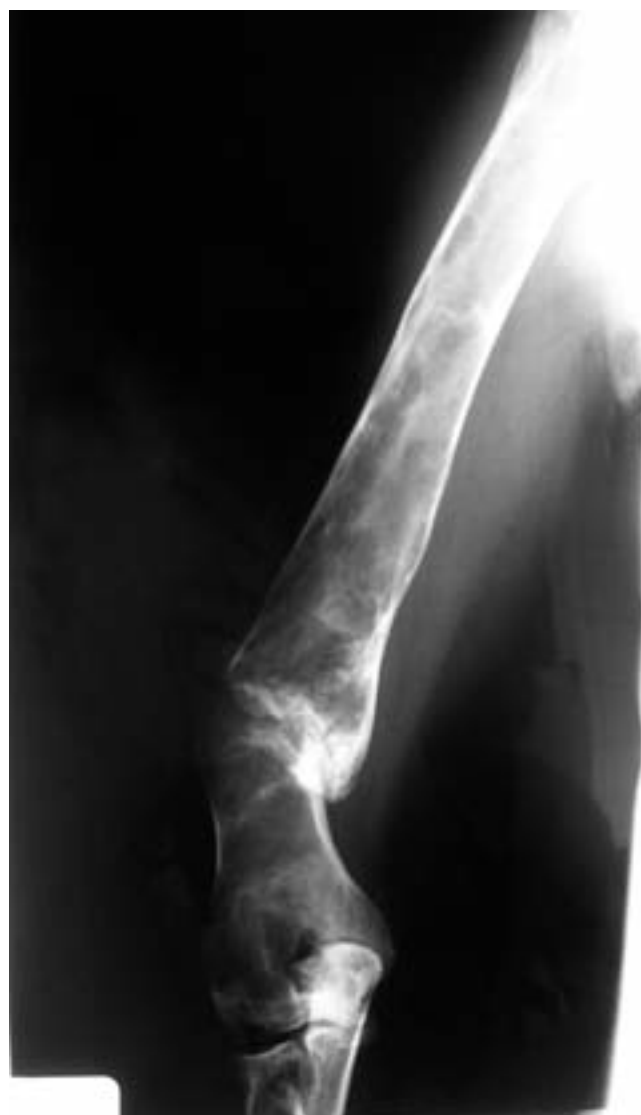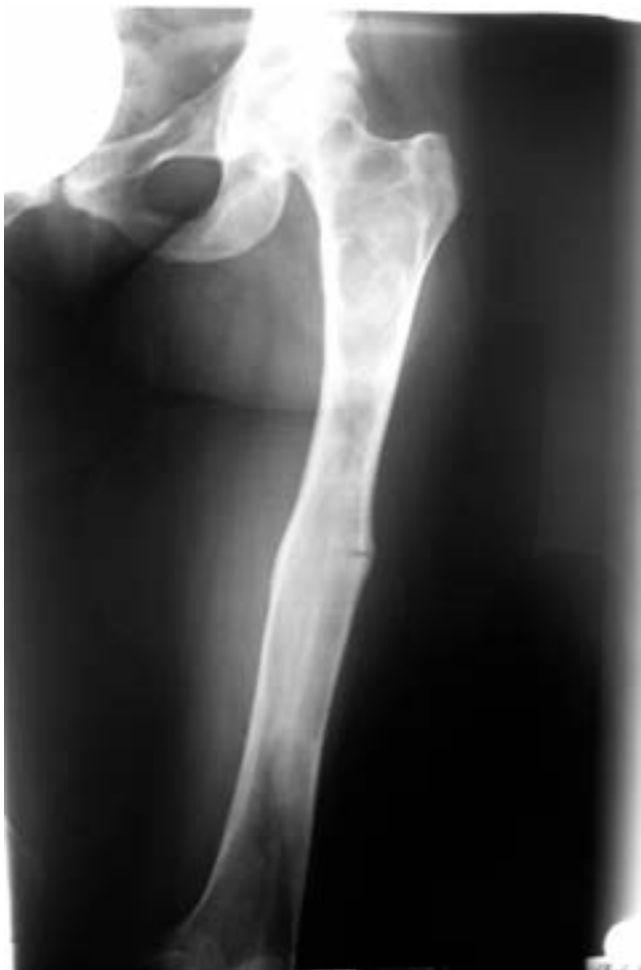Genetické vyšetrenie

Realizovali sme genetické testovanie z periférnych leukocytov. Amplifikáciou a sekvenciou exónu 8 GNAS génu ktorá obsahuje kodón 201 sme prítomnosť typickej mutácie nezistili. Iné exóny GNAS génu boli takisto analyzované s negatívnym výsledkom. Z etických dôvodov ako aj pri jasnom klinickom obraze sme však genetické vyšetrenie DNA buniek z postihnutých tkanív nerealizovali.

Diskusia

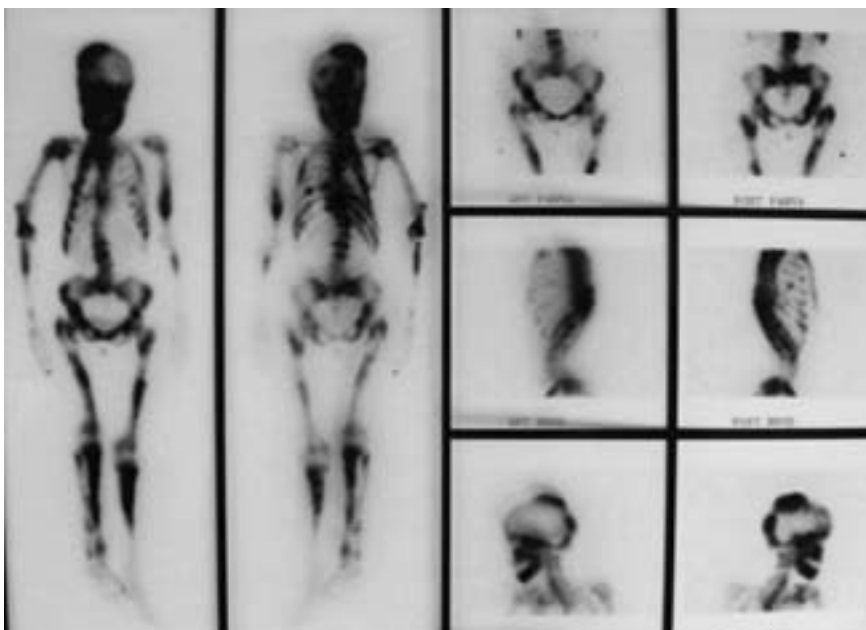
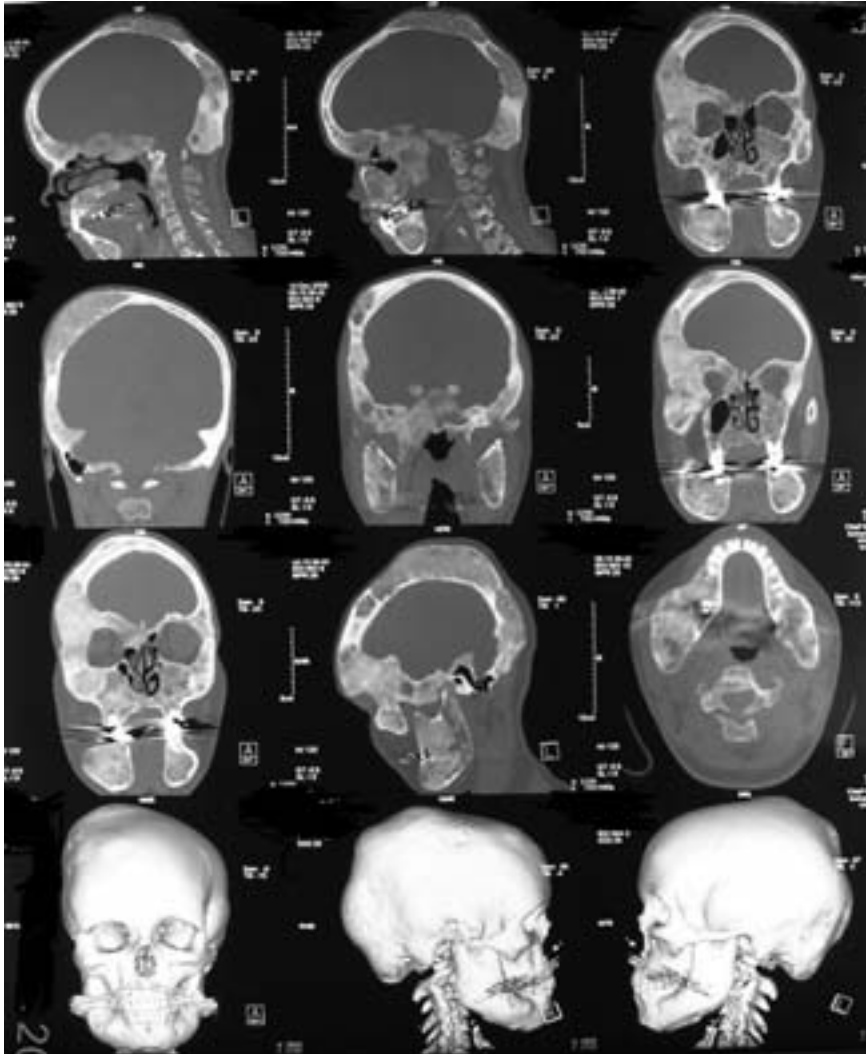
V kazuistike popisujeme prípad dospeléj pacientky s typickým postihnutím v rámci McCune-Albrightovho syndrómu. Prvým prejavom ochorenia bolo objavenie prečasnej puberty vo včasnom detstve. Skorá manifestácia ochorenia súvisí s následne sa rozvinutým obrazom závažnejších fenotypických prejavov.

Obr. 3a (dole a vpravo)
RTG pravého humeru a pravého femuru



Obr. 3b

CT snímka – výrazné deformity kostí lebky. Kost' má sklerotické zhrubnutia, nepravidelnú štruktúru i okraje a obsahuje cystické prejasnenia



Polyostotická kostná dysplázia bola jedným z prvých prejavov ochorenia a v rozmedzí 11 až 14 rokov veku viedla k opakovaným fraktúram dlhých kostí prevažne na pravej strane skeletu. Po zlyhaní liečby kalcitonínom v prevencii fraktúr bola u pacientky iniciovaná perorálna terapia alendronátom a neskôr rizedronátom. Výsledkom bolo obdobie zlepšenia kostnej denzity a žiadna fraktúra dlhých kostí až do veku 23 rokov. Pozoruhodným momentom je fakt, že pacientka nepretržite užívala liečbu po dobu 11 rokov. Neboli pritom zaznamenané žiadne vedľajšie účinky terapie. V publikovaných štúdiách v posledných rokoch popisujú príznačný efekt parenterálne podávaných bisfosfonátov. Chan et al. publikovali štúdiu pacientov s polyostotickou fibróznou dyspláziou po podávaní intravenózneho pamidronátu po dobu 2 rokov každých 6 mesiacov. Všetci pacienti zaznamenali redukciu kostných bolestí a zlepšenú mobilitu, u väčšiny pacientov sa znížil počet fraktúr [8]. V nedávno publikovanej štúdiu Lala et al. hodnotili dlhodobý účinok a bezpečnosť liečby pamidronátom pri fibróznej kostnej dysplázii pacientov s McCune-Albrightovým syndrómom. V štúdiu bolo zahrnutých 14 pacientov a liečba mala za výsledok redukciu počtu fraktúr ako aj kostnej bolesti a rádiologický prejav zlepšenia hojenia kostných lézií [9]. Naša pacientka sa sťažovala na perzistujúcu kostnú bolesť v mieste najvýraznejších prejavov dysplázie kostí, ktorá býva dôsledkom početných mikrofraktúr a kostných deformít pri vysokom kostnom obraze. Napriek pokračovaniu v liečbe bisfosfonátom sa po dlhšom období (9 rokov) objavila fraktúra dlhej kosti. Vzhľadom k tomu sme sa rozhodli zameniť rizedronát za parenterálne podaný pamidronát ako za najlepšie dokumentovaný bisfosfonát v terapii MAS. Napriek opakovanému podaniu lieku v odporúčanej dávke, najskôr v 6 mesačnom, neskôr vo 4 mesačnom intervale, sme nezaznamenali zlepšenie kostnej boles-

Obr. 4 (vlevo)
Gamagrafické vyšetrenie skeletu – patologická prestavba s difúzne zvýšenou akumuláciou osteotropného agens (99mTc-HDP)

ti ani markerov kostného obratu, objavila sa dokonca fraktúra femuru. Na zväzovanie zostáva zámerna pamidronátu za kyselínu zoledronovú. Podľa prehľadu autorov z Lyonu [10] pamidronát preukázal zlepšenie rádiologických aspektov kostnej dysplázie u asi 50 % pacientov, u 9 pacientov ktorí neodpovedali dobre na liečbu pamidronátom však zámerna za zoledronát nepreukázala podstatné zlepšenie. Kontrolované štúdie zatiaľ chýbajú.

V endokrinných prejavoch dominuje hypertyreóza a autonómna estrogénová nadprodukcia. Len medikamentózna liečba hypertyreózy McCune-Albrightovho syndrómu nemôže byť dlhodobo úspešná vzhľadom k molekulárnej patogenéze nadprodukcie tyroxínu. Chirurgické riešenie – tyreoidektómia, považujeme za najvhodnejší terapeutický postup, pacientka však doposiaľ s operáciou nesúhlasila. Obdobia zvýšenej i zníženej funkcie štítnej žľazy majú na kostné zmeny nepriaznivý efekt.

Hyperestrogenizmus pri McCune-Albrightom syndróme je spôsobený autonómnou estrogénovou nadprodukciou v ovariálnej folikulárnej cyste [11,12,13]. Molekulárny me-

chanizmus je podobný všetkým bunkovým nadprodukciami pri MAS. Pravostranná ovariálna cysta bola sonograficky potvrdená v roku 2006, čo súvisí s laboratórne potvrdeným hyperestrogenizmom. Matarazzo et al. publikovali štúdiu 10 adolescentných a dospelých pacientiek s MAS s recidivujúcim periférnym hyperestrogenizmom. Jedinou efektívnou liečbou tohto stavu bola selektívna resekcia ovária, cystektómia [14]. Estrogénové receptory sú prítomné aj na osteogénnych bunkách kostných lézií. Bol popísaný prípad rýchlej progresie kostných lézií u gravidnej pacientky s kostnou dyspláziou [15]. Mohli by sme to teda považovať za nepriamy dôkaz negatívneho vplyvu hyperestrogenizmu na kostné ochorenie. U našej pacientky teda treba brať do úvahy nepriaznivý vplyv hypertyreózy a hyperestrogenizmu na progresiu kostných lézií a nemožno vylúčiť, že práve uvedené endokrinné zmeny sa spolupodieľali na recidíve fraktúr dlhých kostí. Otázkou zostáva ďalší terapeutický postup u pacientky. Do úvahy by prichádzalo operačné riešenie ako tyreopatie (strumektómia), tak i hyperestrogenizmu (cystektómia), aj keď nie je možné zaručiť ich liečebnú účinnosť. Pacientka zatiaľ s navrhovaným operačným riešením nesúhlasí. Zatiaľ pokračujeme v terapii pamidronátom v kratších intervaloch a očakávame výsledky pri dlhodobjšom sledovaní.

Pravidelne pacientku vyšetrujeme i na prípadnú novovzniknutú nadprodukciiu iných endokrinných orgánov, ktoré by mohli mať i nepriaznivý vplyv na kostné zmeny, častý je výskyt nadbytku rastového hormónu a prolaktínu, možný i periférny hyperkorticizmus u pacientov s MAS.

U pacientky sme genetickým vyšetrením pri vzorke z periférnej krvi mutáciu nezachytili. Táto skutočnosť je však plne v súlade so zisteniami "European collaborative study", ktorá zachyt mutácie z periférnej krvi zistila len v 21 % zo 131 vyšetrených pacientov s MAS [16,17,18]

Záver

Prezentujeme prípad dospeléj pacientky s McCune-Albrightovým syndrómom. V klinickom obraze dominuje kostné postihnutie, tyreoidálna hyperfunkcia a recidíva hyperestrogenizmu. V liečbe týchto stavov nie je všeobecne akceptovaný konsenzus. Hoci liečba bisfosfonátmi prináša pacientom efekt, žiadna dostupná terapia nezastaví, len spomalí progresiu kostného ochorenia. Liečba hyperestrogenizmu je predmetom prebiehajúcich diskusií. Klinický význam postihnutia iných orgánov ako napr. sínusová tachykardia alebo postihnutie pečene nie je zatiaľ úplne jasný. Naša kauzistika je dôkazom toho, že liečba týchto pacientov zostáva výzvou aj v súčasnosti. McCune-Albrightov syndróm by sa mal zvažovať v diferenciálnej diagnostike osteoporózy s hyperpigmentáciami a anamnézou endokrinopatií i u dospelých pacientov.

Literatúra

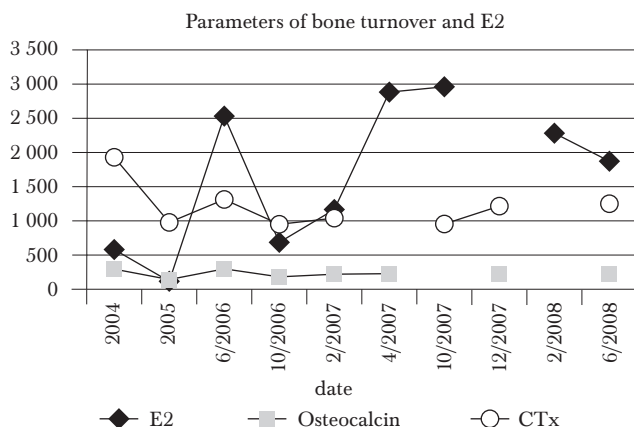
- Mišíková Z, Košťálová E, Spišák L. McCune-Albright Syndrome – a case report. *Paediatr Paedol.* 1995;30:101.
- Šnajderová M, Lebl J, Zemková D, Koloušková S, Němcová A, Zounarová M, Hubáčková M, Jeřábková V. McCune-Albrightův syndrom u dívky s gonadotropin-independentnou formou předčasné puberty. *Čs. pediatr.* 1996;51(6):360–362.
- Volkl TM, Dorr HG. McCune-Albright syndrome: clinical picture and natural history in children and adolescents. *J Pediatr Endocrinol Metab.* May 2006;19 Suppl 2:551–9.

Obr. 5

Hyperpigmentácie sa nachádzajú na hornej i dolnej pere



Graf 1
Znázornenie hodnôt CTx, osteokalcínu a estradiolu v časovom grafe



4. Lala R, Matarazzo P, Andreo M, Marzari D, Beloone J, Corrias A, de Sanctis C. Bisphosphonate treatment of bone fibrous dysplasia in McCune-Albright syndrome. *J Pediatr Endocrinol Metab.* 2006 May;19 Suppl 2:583–93.
5. Houston TL, Simmons RM. Ductal carcinoma in situ in a 27-year old woman with McCune-Albright syndrome. *Breast J.* 2004;10(5):440–442.
6. Bonat S, Shenker A, Monroe J. Papillary thyroid carcinoma (PTC) in a child with McCune-Albright syndrome (MAS): More than a random association? Abstract Book. 2000 Proc 82nd Ann Mtg Endo Soc. Toronto Canada 2000 2099.
7. De Sanctis C, Lala R, Matarazzo P. McCune-Albright syndrome: a longitudinal study of 32 patients. *J Pediatr Endocrinol Metab.* 1999;12(6):817–26.
8. Chan B, Zacharin M. Maternal and infant outcome after pamidronate treatment of polyostotic fibrous dysplasia and osteogenesis imperfecta before conception: a report of four treatments of bone fibrous dysplasia in McCune-Albright syndrome. *J Pediatr Endocrinol Metab.* 2006 19 Suppl 2 583–93.
9. Lala R, Matarazzo P, Andreo M, Marzari D, Bellone J, Corrias A, et al. Bisphosphonate treatment of bone fibrous dysplasia in McCune-Albright syndrome. *J Pediatr Endocrinol Metab.* 2006 19 Suppl 2 583–93.
10. Chapurlat RD. Medical therapy in adults with fibrous dysplasia of bone. *Journal of bone and mineral research.* 2006, vol. 21, Suppl 2 P114–P119.
11. Matarazzo P, Lala R, Andreo M, Einaudi S, Altare R, Viora E, Buzi F, Luca F, de Santis V, Rigon F, Wasniewska M, de Santis L, de Sanctis C. McCune-Albright Syndrome: Persistence of autonomous ovarian hyperfunction during adolescence and early adult age. *J Pediatr Endocrinol Metab.* 2006;19:607–617.
12. Lala R, Andreo M, Pucci A, Matarazzo P. Persistent hyperestrogenism after precocious puberty in young females with McCune-Albright syndrome. *Pediatrics endocrinology reviews.* 2007;4:423–428.
13. Maesaka H, Abe Y, Tachibana K, Adachi M, Asakura Y. Ovarian function in three female patients with McCune-Albright syndrome with persistent autonomous ovarian activity. *J Pediatr Endocrinol Metab.* 2002 15 Suppl 3:903–11.
14. Laven JS, Lumbroso S, Sultan C, Fauser BC. Management of infertility in a patient presenting with ovarian dysfunction and McCune-Albright syndrome. *J Clin Endocrinol Metab.* 2004;89:1076–1078.
15. Kaplan, Fallon, Boden, Schmidt, Senior, Haddad. Estrogen receptors in bone in a patient with polyostotic fibrous dysplasia (McCune-Albright syndrome) *New Eng J Med.* 1988;319:421–425.
16. Lietman SA, Ding C, Levine MA. A highly sensitive polymerase chain reaction method detects activating mutations of GNAS gene in peripheral blood cells in McCune-Albright syndrome or isolated fibrous dysplasia. *J Bone Joint Surg Am.* Nov 2005;87(11):2489–94.
17. De Sanctis L, Delmastro L, Russo MC, Matarazzo P, Lala R, de Sanctis C. Genetics of McCune-Albright syndrome. *J Pediatr Endocrinol Metab.* May 2006;19 Suppl 2:577–82.
18. Lumbroso S, Paris F, Sultan Ch. Activating Gs alpha mutations: Analysis of 113 patients with signs of McCune-Albright syndrome – A European collaborative study. *J Clin Endocrinol Metab* 2004;89(5): 2107–2113.

Ze světové literatury

Arthritis Rheum. 2008 May 31;58(6):1687–1695.

Effects of long-term strontium ranelate treatment on the risk of nonvertebral and vertebral fractures in postmenopausal osteoporosis: Results of a five-year, randomized, placebo-controlled trial.

Reginster JY, Felsenberg D, Boonen S, Diez-Perez A, Rizzoli R, Brandi ML, Spector TD, Brixen K, Goemaere S, Cormier C, Balogh A, Delmas PD, Meunier PJ.

Pětileté, dvojitě zaslepené a placebem kontrolované studie se zúčastnilo 5 091 postmenopauzálních žen s osteoporózou. Byly náhodně rozděleny do aktivní (strontium ranelát 2 g/den) nebo placebové skupiny. Hlavní výstupní kritérium studie představovala incidence mimovertebrálních zlomenin. Navíc byla u 1 128 žen s vysokým rizikem (věk \geq 74 let a T skóre bederní páteře nebo krčku femoru rovno nebo pod $-2,4$) post hoc analýzou hodnocena incidence fraktur v oblasti kyčle. Incidenci nových zlomenin obratlů autoři zhodnotili semikvantitativní metodou podle Genanta u 3 646 pacientek, u nichž bylo během studie provedeno rtg vyšetření páteře. Ke statistickému zpracování posloužila Kaplan-Meierova metoda.

Výsledky: Z 5 091 žen studii po pěti letech dokončilo 2 714 (53 %). Riziko nonvertebrální zlomeniny pokleslo u aktivní skupiny o 15 % (RR 0,85; 95% interval spolehlivosti CI 0,73–0,99). Fraktur v oblasti kyčle ubylo 43 % (RR 0,57; 95% CI 0,33–0,97) a riziko zlomenin obratlů se snížilo o 24 % (RR 0,76; 95% CI 0,65–0,88). Bezpečnostní profil ranelátu strontia se po pěti letech nelišil od nálezů po léčbě tříleté.

Závěr: Terapie postmenopauzální osteoporózy ranelátem strontia po dobu pěti let vede k významnému poklesu incidence jakýchkoli osteoporotických fraktur.

Arch Pediatr Adolesc Med. 2008 Jun;162(6):505–12.

Prevalence of vitamin D deficiency among healthy infants and toddlers.

Gordon CM, Feldman HA, Sinclair L, Williams AL, Kleinman PK, Perez-Rossello J, Cox JE.

Průřezová studie měla odhalit prevalenci deficitu vitamínu D u kojenců a batolat a prozkoumat, zda koncentrace 25-hydroxyvitamínu D má vztah k pigmentaci kůže, ročnímu období, slunečnímu svitu, kojení a vitamínové suplementaci. Účastnilo se 380 kojenců a batolat v rámci běžných preventivních prohlídek. Primárním výstupem práce byla plasmatické koncentrace 25-hydroxyvitamínu D a parathormonu; druhotně se sledovaly údaje o slunečním svitu, stavu výživy, pigmentaci kůže a rodinných zvycích. U dětí s deficitem vitamínu D byl proveden rtg snímek zápěstí a kolene.

Výsledky: Prevalence deficitu vitamínu D, charakterizovaná plasmatickou koncentrací 25-hydroxyvitamínu D \leq 20 ng/ml dosáhla 12,1 % (44 z 365 sledovaných) a 146 dětí (40 %) mělo plasmatické koncentrace 25-hydroxyvitamínu D pod přijatelnou optimální hodnotou (\leq 30 ng/ml). Mezi kojenci a batolaty ani mezi dětmi různé barvy pleti nebylo rozdílu. Mezi koncentracemi 25-hydroxyvitamínu

a parathormonu je nalezena nepřímá úměra (kojenci $r = -0,27$; $p < 0,001$; batolata $r = -0,20$; $p = 0,02$). Při kalkulaci více faktorů se významným prediktorem deficitu vitamínu D stává u kojenců výživa ženským mlékem bez suplementace, u batolat nízký příjem mléka vůbec. Mezi dětmi s deficitem vitamínu D měly tři (7,5 %) rachitické změny na rtg skeletu a 13 dětí (32,5 %) vykazovalo na snímku demineralizaci.

Závěry: Nedostatečná saturace organismu vitamínem D je mezi jinak zdravými dětmi dosti častá. Rizikové faktory se u kojenců a batolat liší. Jedna třetina dětí s deficitem vitamínu D má na rtg známky demineralizace skeletu, což negativní vliv této situace na skelet posouvá do popředí.

Eur J Gastroenterol Hepatol. 2008 Aug;20(8):740–747.

High prevalence of morphometric vertebral deformities in patients with inflammatory bowel disease.

Heijckmann AC, Huijberts MS, Schoon EJ, Geusens P, de Vries J, Menheere PP, vander Veer E, Wolffenbuttel BH, Stockbrugger RW, Dumitrescu B, Nieuwenhuijzen Kruseman AC.

Je známo, že nemocní s nespecifickým chronickým střevním zánětem mají častěji sníženou denzitu kostního minerálu (BMD). Autoři se zde snažili zjistit prevalenci deformit obratlů u těchto nemocných a jejich vztah k BMD a kostnímu obratu. Studie se účastnilo 109 nemocných s Crohnovou chorobou (CD) a 72 jedinců s ulcerózní kolitidou (UC) ve věku $44,5 \pm 14,2$ roku. Všichni podstoupili vyšetření BMD v oblasti kyčle metodou DXA a jednoenergií denzitometrii páteře z boku k posouzení deformit obratlů. Současně byly hodnoceny laboratorní ukazatele kostní resorpce (karboxyterminální telopeptidy kolagenu I. typu) i formace (aminoterminální propeptid prokolagenu I. typu) a určeny determinanty předchozích vertebrálních deformit pomocí logistické regresní analýzy.

Výsledky: Deformity obratlů mělo 25 % všech CD i UC nemocných. Při porovnání pacientů s deformitami obratlů a bez nich nebyl zjištěn žádný rozdíl v Z či T skóre při BMD, ani v hladinách ukazatelů kostního obratu. Při užití logistické regresní analýzy se jediným určujícím faktorem jakékoli morfometrické deformity obratlů ukázalo pohlaví. Přítomnost vícečetných deformit byla spojena s vyšším věkem a terapií glukokortikoidy.

Závěry: Prevalence morfometrických deformit obratlů je u nemocných CD a UC vysoká. Jejich výskyt je vyšší u mužů, ale nemá vztah k aktivitě nemoci, ukazatelům kostního obratu, klinickým rizikovým faktorům ani BMD. Věk a použití glukokortikoidů předurčuje výskyt mnohočetných deformit. U nemocných CD a UC by se tedy měla vyšetřovat nejen BMD, ale též morfometrie obratlových těl.

J Perinat Med. 2008;36(4):348–53.

Hypocalcemia is common in the first 48 h of life in ELBW infants.

Altirkawi K, Rozycki HJ.

Incidence časně hypokalcémie u dětí s velice nízkou

porodní hmotností (extremely low birthweight, ELBW) není známa, protože u nich nejsou dostatečné údaje o rozptylu hodnot kalcémie. Autoři si vzali za úkol zjistit hodnoty plazmatických koncentrací kalcia během prvních 48 hodin života. Byla provedena retrospektivní analýza všech dětí s ELBW přijatých první den života od dubna 2004 do října 2006. Byla zaznamenána data o jejich léčbě, kalcémii, pH, albuminemii, plazmatické koncentraci ionizovaného kalcia a demografické údaje.

Výsledky: Získalo se 381 hodnot kalcémie od 111 dětí. Střední plazmatická koncentrace kalcia byla 1,73 mmol/l; 5.–95. percentil činil 1,3–2,21 mmol/l. Po 24 hodině života kalcémie stoupá. Takřka čtvrtina zaznamenaných hodnot (23,1 %) byla z pohledu současných standardů snížena. Většina dětí (59,9 %) měla alespoň jednu kalcémii v pásmu hypokalcémie.

Závěr: U dětí s ELBW jsou první den života hodnoty kalcémie nižší a nemá to klinický význam. Proto je pro tuto skupinu dětí potřeba hodnotu hypokalcémie nově definovat.

J Med Case Reports. 2008 Jul 18;2(1):234.

Paget's disease of the skull causing hyperprolactinemia and erectile dysfunction: a case report.

Hepherd R, Jennings PE.

Hyperprolaktinémie u mužů není běžnou příčinou erektilní dysfunkce. Naproti tomu lokalizace Pagetovy choroby na lebce je relativně častá. Zde je uvedena kazuistika příčinného vztahu obou klinických jednotek a popsán příznivý účinek léčby Pagetovy choroby bisfosfonáty na obnovu erektilních funkcí.

67-letý muž, trpící Pagetovou chorobou, byl vyšetřován pro prostatitidu, erektilní dysfunkci a hyperprolaktinémii. Radioizotopový sken prokázal zvýšenou vaskularizaci okolo os sfenoidale. Terapie intravenózními bisfosfonáty vedla k potlačení aktivity Pagetovy choroby (poklesla hodnota alkalické fosfatázy), upravila se pacientova plazmatická koncentrace prolaktinu a došlo k úpravě erektilní poruchy. Plazmatický testosteron se nezměnil.

Závěr: Je možné, že u některých nemocných mužů s Pagetovou chorobou lbi zůstává hyperprolaktinémie neodhalená. Úprava hyperprolaktinémie správnou terapií Pagetovy choroby bisfosfonáty se pak zdá být vhodnější než jiné postupy jejího ovlivnění.

N Z Med J. 2008 Jul 4;121(1277):18–29.

Prospective 10-year study of postmenopausal women with asymptomatic primary hyperparathyroidism.

Bolland MJ, Grey AB, Orr-Walker BJ, Horne AM, Evans MC, Clearwater JM, Gamble GD, Reid IR.

Není příliš prospektivních studií u nemocných s asymptomatickou primární hyperparatyreózou (PHPT), kteří nepodstoupili paratyreoidektomii. Autoři sledovali takovou skupinu postmenopauzálních žen (n = 23) po dobu deseti let, aby zjistili, zda je možné k problému přistupovat konzervativně. Každých 6–12 měsíců jim vyšetřili celkovou a ionisovanou kalcémii, další kompletní biochemii, odpady kalcia do moči a denzitu kostního minerálu.

Výsledky: Plazmatická koncentrace ionisovaného kalcia, kreatininu a poměr kalcia ku kreatininu v moči zůstaly po celou dobu studie stabilní. Na rozdíl od tohoto, plazmatická

koncentrace celkového a korigovaného kalcia pomalu stoupala a také došlo k malému vzestupu koncentrace parathormonu. Pouze jedna žena dospěla k hyperkalcémii nad 3,0 mmol/l. Během sledování došlo ve skupině k několika příhodám, jež mohly s PHPT souviset: 1x epizoda nefrolitiázy, 4x zlomenina; 1x rozvoj těžké osteoporózy. Paratyreoidektomie byla provedena jen třem ženám, ačkoli podle kritérií z roku 2002 by byla indikována u 19/23.

Závěr: U řady postmenopauzálních žen s asymptomatickou PHPT se klinické obtíže a komplikace neobjeví a jejich laboratorní parametry zůstávají neměnné. Z toho lze usoudit, že péče o tyto ženy může být konzervativní, bez paratyreoidektomie.

Osteoporos Int 2008;19:1153–60

Effects of tibolone and raloxifene on bone mineral density in osteopenic postmenopausal women

Delmas PD, Davis SR, Hensen J, Adami S, van Os S, Nijland EA

Tibolon je selektivní regulátor tkáňové estrogenní aktivity, raloxifen specifický modulátor estrogenního receptoru. U postmenopauzálních žen ve věku 60–79 let byla provedena dvojitě zaslepená studie s náhodným výběrem, v níž se porovnávaly účinky tibolonu v dávce 1,25 mg/den a raloxifenu 60 mg/den na denzitu kostního minerálu (BMD). Studie se zúčastnilo 308 žen. Oba způsoby léčby vedly ke vzestupu BMD v oblasti bederní páteře, přičemž nárůst byl vyšší po tibolonu než raloxifenu (1. rok: 2,2 % versus 1,2 %, p < 0,01; 2. rok: 3,8 % versus 2,2 %, p < 0,001). Po dvou letech stoupá BMD i v oblasti kyčle více po tibolonu než raloxifenu (p < 0,05). Oba způsoby terapie potlačují hladiny C-telopeptidu kolagenu I. typu a osteokalcinu.

Calcif Tissue Int. 2008 Nov;83(5):315–23.

Factors Influencing Changes in Bone Mineral Density in Patients with Anorexia Nervosa-Related Osteoporosis: The Effect of Hormone Replacement Therapy.

Legroux-Gerot I, Vignau J, Collier F, Cortet B.

Důvodem dané studie bylo posoudit faktory, ovlivňující změny denzity kostního minerálu (BMD) u nemocných mentální anorexií (AM) a osteoporózou. Zejména šlo o zjištění, zda má na BMD u těchto nemocných vliv hormonální substituční terapie (HRT). Studie se zúčastnilo 45 anorektiček, z nichž 12 bylo po dva roky po denzitometricky prokázané diagnóze osteoporózy (WHO kriteria) léčeno HRT. Průměrný věk sledovaných dosáhl 25,3 ± 6,7 roku. Mentální anorexie u nich trvala 5,7 ± 5,3 roku. Při zařazení do studie podstoupila každá žena vyšetření kalcémie, fosfatémie a laboratorních ukazatelů kostní remodelace. Dále bylo provedeno denzitometrické vyšetření metodou DXA a opakováno po dvou letech. Kontrolní DXA nenalezla žádné významné rozdíly v oblasti bederní páteře, krčku femoru či kyčle jako celku u žen léčených HRT (P = 0,3; P = 0,59; P = 0,58) ani u žen neléčených (P = 0,17; P = 0,68; P = 0,98). Nebyly dokonce zjištěny významné rozdíly ani tehdy, když byly jednotlivé měřené oblasti u obou skupin porovnány mezi sebou (P = 0,72; P = 0,95; P = 0,58). U všech sledovaných koreloval nárůst hmotnosti v prvním roce se změnou BMD na páteři (r = 0,35; P = 0,04) a kyčli

($r = 0,3$; $P = 0,04$) po dvou letech. Pro krček femoru podobná korelace nalezena nebyla. Nemocné, jež po dvou letech měly body mass index nad 17 kg/m^2 , zaznamenaly v porovnání s ostatními významný vzestup BMD v oblasti kyčle ($+4,4 \% \pm 6,7$ vs. $-0,5 \% \pm 6,01$; $P = 0,03$). V tomto ohledu byly rozdíly BMD na páteři a krčku femoru nevýznamné. U žen, jež začaly opět menstruovat, došlo k signifikantnímu nárůstu BMD na všech měřených místech (bederní páteř $+4 \% \pm 6,3$ vs. $-1,9 \% \pm 5,6$, $P = 0,008$; krček femoru $+3 \% \pm 2$ vs. $-2,4 \% \pm 8$, $P = 0,05$; kyčel $+3 \% \pm 7,1$ vs. $-3,7 \% \pm 10$, $P = 0,04$). Studie nepotvrdila hypotézu prevence ztráty kostní hmoty u žen s AM pomocí HRT během dvou let léčby. Ukazuje se však, že vzestup hmotnosti během prvního roku je nejvýznamnějším předpovědním faktorem zlepšení BMD páteře a kyčle po dvou letech.

J Clin Endocrinol Metab. 2008 Dec;93(12):4649–55

Prevalence of vertebral fractures in men with acromegaly.

Mazziotti G, Bianchi A, Bonadonna S, Cimino V, Patelli I, Fusco A, Pontecorvi A, De Marinis L, Giustina A.

O osteoporotických zlomeninách při akromegalii není mnoho údajů. U žen s aktivní chorobou byla zaznamenána vyšší prevalence radiologicky diagnostikovaných fraktur obratlů, ale není jasné, zda lze tato pozorování generalizovat pro všechny nemocné akromegalií. V této průřezové studii figurovalo 40 mužů s akromegalií (25 ve stabilizovaném stavu a 15 nemocných s aktivní chorobou) a 31 zdravých mužů v korespondujícím věku a srovnatelným gonadálním stavem. Všichni podstoupili posouzení vertebrálních zlomenin (kvantitativní morfometrickou analýzou) a vyšetření denzity kostního minerálu (BMD) v bederní páteři a kyčli metodou DXA. Hlavním výstupem studie byly fraktury obratlů.

Výsledky: Ačkoli hodnota BMD se u nemocných a kontrolní skupiny významně nelišila, prevalence vertebrálních zlomenin byla zjevně vyšší u nemocných s akromegalií (57,5 % versus 22,6 %; χ^2 -kvadrát 8,7; $p = 0,003$). Jedinci s frakturami se od ostatních nelišili věkem ani BMD z skóre. Nicméně bylo zjištěno, že nemocní se zlomeninami obratlů měli významně vyšší plazmatické koncentrace IGF-I a jejich aktivní choroba trvala významně déle než u pacientů bez fraktur. Navíc měli jedinci se zlomeninami významně déle neléčený hypogonadismus. Na základě mnohočetné logistické regresní analýzy vyšla jako jediný rizikový faktor významně korelující s výskytem fraktur doba trvání aktivní choroby.

Závěry: Je poprvé popsána vysoká prevalence osteoporotických zlomenin obratlů u mužů s akromegalií, u nichž se předpokládalo nízké riziko osteoporózy. Zdá se, že osteoporóza je při akromegalii významnou komorbiditou.

Calcif Tissue Int. 2008 Dec;83(6):388–92

Physical Activity and Bone Turnover Markers: A Cross-Sectional and a Longitudinal Study.

Adami S, Gatti D, Viapiana O, Fiore CE, Nuti R, Luisetto G, Ponte M, Rossini M; On Behalf of the BONTURNO Study Group.

Usilovná fyzická aktivita má u mladých jedinců významný vliv na kostní hmotu i kostní obrat. Není však jasné, jak působí na skelet umírněná pohybová aktivita u dospělých.

Autoři v poměrně velké kohortě ($n = 530$) zdravých premenopauzálních žen zjistili, že s úrovní fyzické aktivity významně korelují ukazatele kostní formace (osteokalcin a N-terminální propeptid prokolagenu I. typu /P1NP/), ne však plazmatický C-telo-peptid kolagenu I. typu (sCTx). Závislosti se nezměnily ani po korekci na věk a body mass index (ANCOVA). Střední hodnota denzity kostního minerálu (BMD) bederní páteře a v oblasti kyčle měla pozitivní vztah k fyzické aktivitě, ten však po korekci dosáhl hladiny významnosti ($p = 0,05$) jen u BMD bederní páteře. 24 zdravých premenopauzálních žen se sedavým zaměstnáním se přihlásilo k účasti na měsíčním cvičebním programu, 18 jejich vrstevnic posloužilo jako kontrolní skupina. Po měsíci cvičení se u aktivní skupiny významně zvýšily hodnoty osteokalcinu a P1NP – o cca 25 %, sCTx se nemění. Dosažená změna obou ukazatelů kostní formace zůstala u aktivní skupiny statisticky významná i po korekci na tělesnou hmotnost, jež u těchto žen nezanedbatelně poklesla. Průřezová i longitudinální část studie prokázala, že i malou změnou ve fyzické aktivitě lze docílit účinku na ukazatele kostní formace.

Osteoporos Int. 2008 Sep 23. [Epub ahead of print]

Genetic and environmental determinants on bone loss in postmenopausal Caucasian women: a 14-year longitudinal twin study.

Zhai G, Andrew T, Kato BS, Blake GM, Spector TD.

Přestože není pochyb o významu dědičných vlivů na maximální denzitu kostního minerálu (peak BMD), není zatím dostatek informací o vlivu dědičnosti na ztrátu kostní hmoty u postmenopauzálních žen. Autoři proto shromáždili údaje o postmenopauzálních jednovaječných (monozygotických, MZ) a dvouvaječných (dizygotických, DZ) dvojčatech starších 40 let a sledovali je po dobu 8 (rozpětí 5–14) let. Žádná ze zúčastněných žen nedostávala hormonální terapii ani jinou léčbu s cílem ovlivnit kostní hmotu. Všechny několikrát (rozpětí 2–9x) absolvovaly denzitometrické vyšetření oblasti kyčle, bederní páteře a předloktí metodou dvojenergie rtg absorpciometrie (DXA). Pomocí modelu lineární regrese byla stanovena individuální ztráta kostní hmoty v krčku femoru, bederní páteři a na předloktí. Výpočty sloužily též k porovnání dědičnosti ztráty kostní hmoty.

Výsledky: Studie se zúčastnilo 712 postmenopauzálních žen kavkazské etnické skupiny (152 MZ a 204 DZ párů). MZ dvojčata byla o něco starší a měla na všech měřených místech o něco nižší BMD než dvojčata DZ. U DZ dvojčat byl během studie oproti MZ skupině zaznamenán vyšší úbytek kostní hmoty v bederní páteři, ale podobný na krčku femoru a na předloktí. Korelační koeficient ztráty kostní hmoty na všech místech v dané skupině byl významně vyšší u MZ než u DZ párů ($p = 0,0045$; $0,0003$ and $0,0007$ pro krček femoru, bederní páteř a předloktí), což svědčí pro podstatný genetický vliv. Po korekci na věk při zahájení studie a změny hmotnosti v jejím průběhu našli autoři míru dědičnosti 47 % (95% CI 27–63 %) pro ztrátu kostní hmoty na krčku femoru; 44 % (95% CI 27–58 %) v oblasti bederní páteře a 56 % (95% CI 44–65 %) na předloktí.

Závěry: Studium MZ a DZ dvojčat lze předpokládat, že až 56 % interindividuální variability ztráty kostní hmoty je možno přiřknout genetickým vlivům. Hledat specifické

genetické faktory, zodpovědné za ztrátu kostní hmoty má tedy smysl.

J Neurosurg. 2008 Nov;109(5):889–92.

Use of high-dose oral bisphosphonate therapy for symptomatic fibrous dysplasia of the skull.

Chao K, Katznelson L.

Fibrózní dysplázie (FD) patří u dospělých k méně častým anomáliím skeletu způsobeným poruchou diferenciací osteoblastů. Provází ji bolesti kostí, jejich deformity a stoupá incidence fraktur. Nemocní s FD lebečních kostí mají bolesti hlavy a různé dysmorfické změny postižené oblasti. Donedávna byla hlavní terapií FD její resekce a náprava zlomenin. Nové poznatky o molekulárních mechanismech v kostní tkáni při FD vedly při její terapii k použití bisfos-

fonátů. V tomto případě autoři zkoumali účinek vysoké dávky perorálního alendronátu (40 mg denně), podávaného po šest měsíců třem dospělým nemocným s FD lbi, kteří trpěli neztišitelnými bolestmi hlavy. Ani u jednoho pacienta nebylo ložisko FD přístupné operačnímu zákroku. Všichni podstoupili klinické vyšetření v 1., 3. a 6. měsíci léčby. Pokaždé nemocní hodnotili úroveň svých bolestí pomocí vizuální analogové škály. U všech tří pacientů došlo během terapie k významné úlevě od bolesti a přestali být závislí na analgetících. Ložisko FD se u nikoho nezvětšilo. Léčbu snášeli dobře, ačkoli jeden z nich ji musel přerušit pro esofagitidu.

Zdá se, že vysoké dávky bisfosfonátu per os mohou být alternativním postupem v paliativní terapii FD lebečních kostí.

Osteologické centrum Kraje Vysočina, Nemocnice Havlíčkův Brod, p. o.

Osteocentrum havlíčkobrodské nemocnice poskytuje servis laboratorní a denzitometrické diagnostiky osteopatií, včetně vedení léčby, pro celý Kraj Vysočina a některé přílehlé mimospádové lokality.

Plynule navázalo na tradici Ambulance pro metabolická onemocnění skeletu, která byla zřízena při Hemodialyzačním středisku brodské nemocnice v roce 1998. Statut Osteocentra ambulance získala v roce 2005, kdy byl nemocnicí pořízen celotělový denzitometr Lunar Prodigy. Z doby minulé stále vlastníme i ultrazvukový patní denzitometr Cuba McCue.

Osteocentrum funguje jako dva nezávislé provozy – metabolická kostní ambulance a denzitometrická laboratoř.

Denzitometr zatím disponuje softwarem na měření proximálního femuru a modalitou dual hip, měřením bederní páteře včetně morfologie obratlových těl (LVA), měřením předloktí a celotělovou denzitometrií. V plánu je rozšíření o dětský software.

Laboratorní servis zahrnuje základní biochemický screening, včetně parametrů kostního metabolismu (ALP, izoenzymy ALP, TRACP, osteokalcin, beta cross-links, iPTH, Ca a fosfáty v séru a moči). K dispozici je široká paleta zobrazovacích metod od prostého předozadního a laterálního snímku páteře, přes CT, včetně 3D modality, až po SPECT/CT vyšetření na oddělení nukleární medicíny. Oblast příštítných tělísek je u nás standardně vyšetřována pomocí sonografie a scintigrafie (MIBI), případně CT vyšetřením.

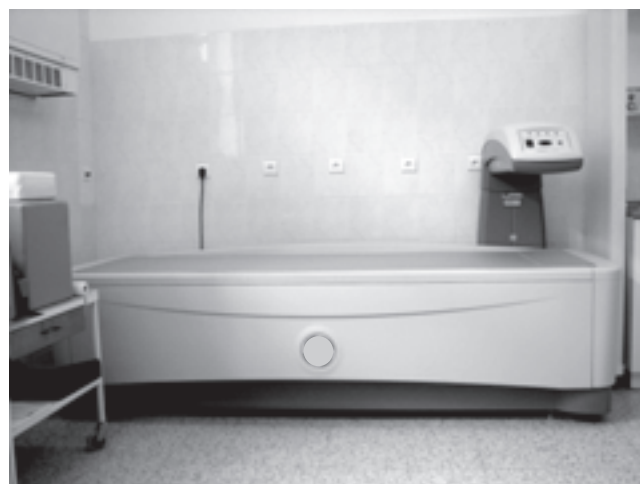Středem zájmu našeho Osteocentra nejsou pouze klasické osteopatie (postmenopauzální osteoporóza a osteomalácie), ale snažíme se o centralizaci péče o pacienty například s M. Paget, osteogenesis imperfecta atd. Výrazný podíl klientely tvoří pacienti se sekundárním postižením skeletu (spolupráce s neurologií – preventivní a léčebné vedení pacientů s roztroušenou sklerózou a epilepsií, spolupráce s onkologií a dispenzarizace zejména žen po gynekologických malignitách a karcinomech prsu, snaha o co největší záchyt a depistáž různých skupin pacientů na kortikoidní medikaci – zejména plicní oddělení, plicní ambulance a revmatologie). Další velkou skupinou pacientů jsou nemocní s neuropatiemi či konečným stadiem ledvinového selhání – návaznost na nefrologickou ambulanci a hemodialyzační středisko, včetně pacientů po transplantaci ledvin. Bohatá je i spolu-

práce s Psychiatrickou léčebnou a pravidelná péče o mužské klienty na antiandrogenní léčbě.

Pokud jde o péči o dětské pacienty, tak spolupracujeme s pediatrikou ambulancí Doc. Kutílka a Osteocentrem v Pardubicích. Při záchytu a léčbě primární HPT již léta spolupracujeme s III. Interní klinikou VFN v Praze, jmenovitě s prof. Broulíkem. Sekundární HPT pak řešíme cestou nefrologické kliniky IKEM v Praze.

O naše pacienty se stará tým 3 sester – dvě denzitometrické a jedna náběrová, laboratorní náběry se provádí vždy ráno nalačno od 7.00 hod. do 9.00 hod.

Pacienti jsou standardně vybavováni návody na sběr moče, edukačním materiálem ohledně dietních a režimových opatření a cvičebními brožurkami. V případě zájmu jsme schopni pacientům poskytnout servis dietní terapeutky, popř. rehabilitačního centra.



Tým lékařů se skládá z vedoucího lékaře, prim. MUDr. Františka Šenka (nefrolog), dále zde pracují MUDr. Veronika Medňanská (interní lékařka dialyzačního střediska v přípravě na nefrologickou atestaci), MUDr. Ladislav Staněk (ortoped) a MUDr. Marian Medňanský (mikrobiolog v přípravě na biochemickou atestaci).

MUDr. František Šenk

30th Annual Meeting of the American Society for Bone and Mineral Research. Palais des congrès de Montréal, Montréal, Québec, Canada; 12.–16. 9. 2008

The American Society for Bone and Mineral Research (ASBMR) je váženou odbornou společností. Počet jejích členů již přesáhl číslo 4 000. Přibližně polovina z nich pochází z USA, druhou polovinu tvoří výzkumníci z celého světa. Ke svému jubilejnímu, již třicátému výročnímu setkání si organizátoři vybrali kanadský Montréal.

Montréal je vlastně ostrovní město. Na severu ho lemuje Prérijská řeka, z jihu je omývána řekou sv. Vavřince. Oblast od nepaměti obývali Irokézové. V roce 1535 sem poprvé zavítal běloch. Byl to cestovatel a objevitel Jacques Cartier, který navštívil irokézskou vesnici zvanou Hochelaga (Bobří místo). Na západ odtud pak v roce 1608 Samuel de Champlain položil základy města Québec. Trvalé osídlení Francouzi na území dnešního Montréalu se datuje od roku 1642, kdy zde Paul de Chomedey de Maisonneuve prosadil navzdory tvrdé nevoli Irokézů založení misie. Ačkoli původně bylo hlavní náplní práce obyvatel misie obracet domorodce na křesťanskou víru, rozrůstající se městečko se brzy stalo centrem obchodu s kožešinami. Hlavním městem tehdejší francouzské kolonie byl prohlášen Québec a montréalští trappeři založili v provincii síť středisek, v nichž obchod s kožešinami nabyval velkých rozměrů. Roku 1760 Montréal dobyli Britové a americká armáda se ho zmocnila během revoluce v letech 1763–1783. Ale francouzskou část Kanady se jedněm ani druhým natrvalo podrobit nepodařilo. Dnes město spolu s předměstími čítá přes 3,5 milionu obyvatel. K významným událostem jeho nedávné historie patří například světová výstava Expo 67, kterou navštívilo přes padesát milionů lidí, nebo XXI. olympijské hry v roce 1976. S nimi související dluhy se Montréalu podařilo definitivně splatit až v roce 2007.

Letošní konferenci ASBMR předcházely dva pracovní dny International Society for Clinical Densitometry (10. až 11. 9.), na něž ovšem bylo třeba mít zvláštní registraci. V pátek 12. září pak odstartoval hlavní program. A bylo z čeho vybírat: během kongresu zaznělo v jednotlivých blocích 300 přednášek; v průběhu symposií, kulatých stolů a panelových diskusí bylo předneseno dalších 53 sdělení; konalo se 42 setkání s profesory a 11 jednání pracovních skupin. Během akce autoři podle pečlivého harmonogramu postupně vystavili 1583 posterů. Nebylo možné postihnout vše, řada vystoupení probíhala paralelně v několika sálech. Mně osobně z pátečního programu utkvěla v paměti přednáška CH.S.Kovacze o fetálním a neonatálním minerálním metabolismu. Hyperkalcémie u plodu hraje významnou úlohu při podpoře mineralizace skeletu; existují i úvahy o roli PTHrP (parathormonu podobného proteinu) v ženském mléce – nejspíš u novorozence zlepšuje absorpci kalcia střevní sliznicí.

Týž den se konala první z velmi navštěvovaných veřejných debat. Organizátoři zvolili téma „Vyplatí se monitorování léčby osteoporózy?“ Obhájce tvrzení představoval John

Bilezikian. Vypočítal výhody monitorování ve vztahu ke sledování compliance nemocného či pozorování účinnosti použitého farmaka (laboratorní markery reagují mnohem rychleji než proběhne měřitelná změna denzity kostního minerálu). Míra kostního obratu a hodnota denzity kostního minerálu jsou nezávislá měřítka rizika fraktury. A v neposlední řadě pacient potřebuje zpětnou vazbu. Role odpůrcyně se mistrně zhostila Juliet Compston. Aby taková činnost jako monitorování léčby osteoporózy měla nějaký smysl, musí dojít k věrohodné změně příslušného parametru v čase (pro tzv. LSC – least significant change, nejmenší již významnou změnu denzitometrických parametrů – to znamená více než tři roky terapie. V praxi jí někdy není dosaženo vůbec). Navíc změny denzity kostního minerálu vždy nekorelují s incidencí fraktur – viz řada studií s raloxifenem. Laboratorní ukazatele kostního obratu zase mají velkou variabilitu. Sledování léčby je tedy dosti nespolehlivé. Pokud se něco testuje, měl by výsledek předurčit rozhodování lékaře – zde někdy není rozdíl ani při dvojnásobné výši dávek příslušného preparátu. Navíc přistupuje možnost chyby a variability nálezu způsobené technikou odběru a zpracováním vzorku. V současné době tedy vědecký podklad pro monitorování terapie chybí. Posluchači diskuze se nechali ovlivnit. Podle hlasovacího zařízení při jejím zahájení věřilo ve smysl sledování léčby osteoporózy 83 % přítomných, jen 17 % bylo proti. Na konci debaty klesl počet příznivců monitorování na 56 % a množství odpůrců dosáhlo 44 %.

Sobotní program zaujal další řadou přednášek. T. Chevalley informoval přítomné o pozorování negativního vlivu pozdní puberty na „peak bone mass“. Kostní deficit je však u těchto nemocných přítomen již dlouho před prvými známkami pubertálního zrání. Českou republiku mezi řečníky reprezentoval prof. J. Štěpán. Jeho sdělení o histomorfometrických změnách kostní hmoty vlivem teriparatidu u žen s osteoporózou, předléčených alendronátem, vzbudilo zaslouženou pozornost. Některé přednášky i postery se zabývaly významem sclerostinu pro vyvíjející se skelet. Jeho přítomnost v chondrocytech a osteoblastech růstové ploténky, v epiteliálních tkáních (S. Sommer a spol.) a průkaz vstupu formace kosti při použití specifické monoklonální protilátky proti tomuto proteinu (W. S. S. Jee a spol.) k němu obracejí zájem badatelů. Další zajímavou látkou je periostin, protein extracelulární matrix, pocházející z nezralých osteoblastů na periostálních površích. Z přednášky R. K. Fuchse vyplývá, že periostin se prostřednictvím ovlivnění periostální apozice podílí na regulaci růstu kosti, což by v budoucnosti mohlo být využito k léčbě.

Možnost diskuzí s profesory jsem využil k setkání s Anne Klíbanki nad problematikou mentální anorexie a ztráty kostní hmoty. I ve Spojených státech věk nemocných dívek klesá. Kostní hmoty při mentální anorexii ubývá rychleji

než při prosté hypotalamické anorexii, neboť zde je ve hře více faktorů. Postižena je hlavně trabekulární kost. Pokles denzity kostního minerálu může být tentýž u dívek s amenorrhoeou i při zachování menses. Více záleží na tukové tkáni, na produkci leptinu. Vlivem podvýživy klesá hladina gonadálních steroidů, IGF-I, je nedostatečný příjem stopových prvků. Úbytek hmotnosti znamená i snížení mechanické stimulace kostních buněk. Pokles IGF-I vede zpětnou vazbou ke vzestupu sekrece růstového hormonu, na nějž však stoupá v periférii rezistence. Nadbytek kortikosteroidů způsobí pokles formace kosti a vzestup její resorpce. Nemocné ale nejsou cushingoidní, neboť chybí substrát. Po podání estrogenů kostní hmota nestoupá. Možná by pomohla substituce IGF-I. Při opětovném zvýšení hmotnosti denzita kostního minerálu narůstá, ale oproti normálním hodnotám bývá snížena ještě dlouho (třetina pacientek se začátkem mentální anorexie v adolescenci má T skóre i po „úzdavě“ pod $-2,0$). U dospělých s dlouhodobým průběhem choroby se zkoušela terapie bisfosfonáty i parathormonem, ale ani jeden z těchto postupů zatím není v dané indikaci oficiálně uznán.

V neděli vyslechl plný sál kromě jiného i blok přednášek o technologiích jedenadvacátého století. Jedním z převratných oborů budoucnosti je nanomedicina. Emulze nanopartikulí perfluorokarbonu, jež se váží na fibrin, pomůže ke zlepšení zobrazovacích metod, v diagnostice i terapii. Použití paramagnetické nanoemulze umožní mapování angiogeneze při růstu již malého tumoru nebo záchyt časných stadií aterosklerózy metodou magnetické rezonance. Pomocí přenašečů-nanopartikulí se farmaka mohou dostat přímo k určitým buňkám, například nádorovým. Kromě onkologie lze metodu aplikovat u autoimunitních chorob nebo alergických reakcí. D. P. Kiel nám předložil výhody GWA (Genome-wide Association) skenu, metody hledání genetických determinant, která dosud umožnila nález dříve neidentifikovaných genů pro čtyřicet chorob.

Pondělní dopoledne přineslo zajímavé sdělení J. Ringeho,

ukazující, že generický alendronát zvyšuje denzitu kostního minerálu dvakrát méně než originální látka. Největším magnetem však byla další veřejná debata, tentokrát na téma „Má se výpočet FRAX použít u nemocných s nízkou kostní hmotou?“ Platí, že k většině zlomenin dojde u žen s T skóre nad $-2,5$. Má tedy FRAX smysl? Zastáncem metodiky byl Robert Lindsay. Ve svém elegantním přehledu zhodnotil všechny přednosti FRAX: určení absolutního rizika fraktury na základě analýzy 250 000 pacient-roků; zohlednění nezávislých faktorů rizika zlomenin v čase; kvantifikace jednotlivých rizikových faktorů užívaných po řadu let kvalitativně. V populaci s malým rizikem fraktury (mírně snížená denzita kostního minerálu) lze pomocí FRAX nalézt osoby s rizikem vysokým. Možnost určení pravděpodobnosti zlomeniny v brzké budoucnosti je u daného nemocného výhodná, alespoň do doby, než budou vyvinuty přesnější vyšetřovací metody. FRAX je nástrojem jednoduchým, rychlým a pro pacienty pochopitelným. Jako protivník vystoupil Steve Cummings. Předložil fundovaný rozbor řady studií, v nichž prospěch z léčby s absolutním rizikem zlomeniny nijak nekoreloval. U žen s osteopenií je důležitější počet fraktur obratlů. Zobrazení metodou VFA (Vertebral Fracture Assessment) má pro předchozí zlomeniny obratlů 75–80% senzitivitu a 90% specificitu. Pozitivní nález znamená také pravděpodobnost mnohem vyšší účinnosti terapie. Proto Cummings doporučuje: počítejte klidně rizika, ale vždy vyšetřete VFA. Pokud nemocná již utrpěla frakturu obratle, má se léčit. Jestli ne, je nutno uvážit, zda terapie něco přinese.

Výroční schůze ASBMR opět prokázala, jak je problematika diagnostiky a terapie osteoporózy složitá. Najít racionální a správná řešení bude vyžadovat zohlednění celé řady možných vlivů. Výměna názorů a osobní setkání předních světových odborníků k tomu jednoznačně přispívají.

prof. MUDr. Milan Bayer, CSc.
Dětská klinika LF a FN v Hradci Králové



Česká lékařská společnost Jana Evangelisty Purkyně
Společnost pro metabolická onemocnění skeletu

vypisuje (v souladu se Směrnicí č. 2/2008 Předsednictva
České lékařské společnosti J. E. Purkyně, jež nabyla účinnosti 1. 1. 2008)

soutěž o

Cenu Společnosti pro metabolická onemocnění skeletu za rok 2008

**Cena bude udělena za nejlepší práci
publikovanou na téma metabolických chorob skeletu v roce 2008
v tuzemském či zahraničním tisku.**

Podmínkou udělení ceny je členství (alespoň prvního autora) ve SMOS v roce 2008.

Cena je dotována částkou 20 000,- Kč.

Přihlášky spolu s plným textem publikace zasílejte prosím
na adresu vědeckého sekretáře SMOS.

Předložené práce budou posouzeny odbornou porotou, sestavenou z předních odborníků v oboru.
Vyhlášení výsledku soutěže proběhne při zahájení XII. Mezinárodního kongresu českých
a slovenských osteologů, který se koná 1.–3. října 2009 v Ostravě.

Uzávěrka přihlášek je do 31. 5. 2009

XIII



MEZINÁRODNÍ KONGRES ČESKÝCH A SLOVENSKÝCH OSTEOLOGŮ

1. - 3. 10. 2009 Vysoká škola báňská Technická univerzita Ostrava

www.osteo2009.cz